



UM ESTADO ESQUECIDO: GOSSIPIBOMA

A forgotten status: gossypiboma

Burhan Hakan KANAT¹®, Nizamettin KUTLUER¹®, Mehmet Buğra BOZAN²®, Nurullah AKSOY³®, Tülin ÖZTÜRK⁴®

INTRODUÇÃO

Gossipiboma é usado para descrever o pedaço de algodão/gaze esquecido no corpo após procedimento cirúrgico. É formado pela combinação de "gossypium", palavra latina para algodão, e "boma" em suaíli, que significa esconderijo¹. Embora muitos materiais diferentes tenham sido relatados na literatura, os de algodão estão entre os mais esquecidos. Embora não haja consenso, a incidência é de 0,01-0,001%. Gossipiboma, que é mais comum após operações abdominais e pélvicas, também foi relatado após procedimentos torácicos, ortopédicos e mamários^{2,3}.

Este artigo teve como objetivo apresentar cinco casos de gossipiboma.

RELATO DOS CASOS

Os pacientes operados com pré-diagnóstico de gossipiboma entre fevereiro de 2012 e outubro de 2018 foram analisados retrospectivamente. Os dados foram obtidos em prontuários pessoais e de computador. As permissões necessárias foram obtidas da administração do hospital e o termo de consentimento informado foi obtido de todos os pacientes. Pacientes que não tinham dados suficientes foram excluídos. Gênero, diagnóstico cirúrgico inicial, tempo decorrido até o diagnóstico de gossipiboma e sintomas foram avaliados.

O gossipiboma foi removido em cinco casos (Figuras 1 e 2). A média de idade foi de $42 \pm 10,27$ (27–54) anos e a relação feminino/masculino foi de 1/4. O maior período de diagnóstico após a primeira operação foi de dois anos e o menor no terceiro dia de pós-operatório (Tabela 1).

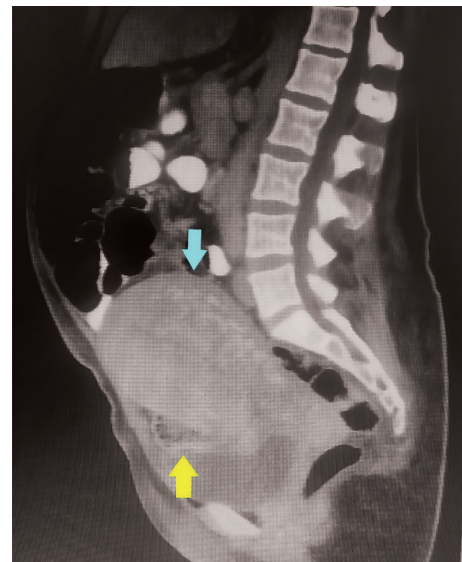


FIGURA 1 - Visão coronal da tomografia computadorizada (seta azul=útero; seta amarela=gossipiboma)

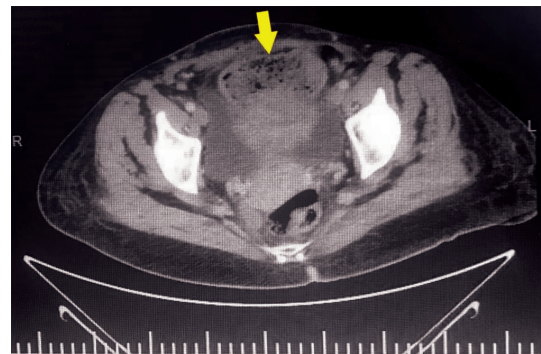


FIGURA 2 - Visão de tomografia computadorizada sagital (seta amarela=gossipiboma)



www.facebook.com/abcdrevista



www.instagram.com/abcdrevista



www.twitter.com/abcdrevista

Trabalho realizado na ¹University of Health Sciences, Elazığ City Hospital, Department of General Surgery, Elazığ/Turkey; ²Medical Faculty of Kahramanmaraş Sutcu Imam University, Department of General Surgery, Kahramanmaraş/Turkey; ³Siverek State Hospital, Department of General Surgery, Şanlıurfa/Turkey; ⁴University of Health Sciences, Elazığ City Hospital, Department of Radiology, Elazığ/Turkey

DESCRITORES: Gossypiboma. Corpo estranho. Abdomen agudo.
HEADINGS: Gossypiboma. Foreign body. Acute abdomen.

Como citar esse artigo: Kanat NH, Kutluer N, Bozan MB, Aksoy N, Öztürk T. Um estado esquecido: Gossypiboma. ABCD Arq Bras Cir Dig. 2021;34(1): e1571. DOI: /10.1590/0102-672020190004e1571

Correspondência:
Burhan Hakan Kanat
e-mail: burhankanat@hotmail.com

Fonte de financiamento: não há
Conflito de interesse: não há
Recebido para publicação: 16/07/2020
Aceito para publicação: 21/11/2020



TABLE 1 - Demographic values of the patients

Paciente	Idade	Gênero	Doença prévia	Operação realizada	Temo depois da primeira operação	Queixas	Meio diagnóstico	A segunda operação
1	27	M	Apendicite aguda.	Apendicectomia	4 dias	Dor abdominal, náusea e vômitos	Exploração laparoscópica	Excisão do corpo estranho
2	38	F	Íleo após cesárea	cesárea	5 dias	Dor abdominal, náusea e vômitos	CT abdominal Oral + IV contraste	Excisão do corpo estranho
3	43	F	Atonia uterine após cesárea	Histerectomy	3 dias	Íleo	CT abdominal IV contraste	Excisão do corpo estranho
4	54	F	--	Histerectomy	1 ano	Distensão abdominal, má digestão, dor abdominal	CT abdominal Oral + IV contraste	Ressecção intestinal + excisão do corpo estranho
5	48	F	Câncer mamário direito	MRM direita	2 anos	Inchaço no local da operação	U/S PET-CT	Excisão do corpo estranho

DISCUSSÃO

A incidência de gossipiboma foi relatada com menos frequência, não por causa das consequências legais de seus achados, mas também porque muitos pacientes permanecem assintomáticos. No entanto, se um número for fornecido, em 1/1000 a 1/1500 ele ocorrerá em operações intra-abdominais. A apresentação clínica é variável e depende da localização do corpo estranho e do tipo de reação corporal^{4,5}. Corpos estranhos intra-abdominais esquecidos se manifestam com íleo, massas intra-abdominais, dor abdominal pós-operatória, náuseas e vômitos. Novamente, objetos esquecidos extra-abdominais devem ser diferenciados de doenças malignas devido à imagem semelhante à massa.

Os procedimentos de imagem para diagnóstico têm como objetivo principal revelar a causa. A ultrassonografia é método de diagnóstico barato e fácil de usar em todos os hospitais para explorações etiológicas intra-abdominais. Também pode ajudar no diagnóstico diferencial de lesões extra-abdominais como no nosso 5º caso. No entanto, pode não ser suficiente avaliar os órgãos abdominais em casos como o íleo. Os exames de tomografia computadorizada serão úteis para o diagnóstico diferencial dos achados de íleo. Desta forma, uma lesão obstrutiva ou aderências devido à operações anteriores podem ser distinguidas.

Uma vez feito o diagnóstico, ele deve ser removido mesmo que o paciente seja assintomático. A técnica aberta ou laparoscópica pode ser escolhida no diagnóstico preliminar de gossipiboma⁶. Realizamos laparoscopia no paciente que foi submetido à apendicectomia aberta e re-exploração devido à dor abdominal. Realizamos relaparotomia em outros pacientes. A vantagem mais importante da laparoscopia é, obviamente, a exploração abdominal completa. A laparoscopia deve ser planejada e aplicada principalmente em casos suspeitos. Durante a excisão cirúrgica dos gossipibomas na região extra-abdominal, o diagnóstico prévio deve ser levado em consideração. Como em nosso 5º paciente com história de operação para malignidade, a excisão dessas estruturas ainda deve ser adequada para procedimentos em câncer.

O principal requisito para diagnosticar é a suspeita. Porém, na maioria das vezes, pode ser diagnosticada por meio da tomografia. Seu aspecto característico é o aspecto esponjoso⁷. Porém, em alguns estudos, é enfatizado que o diagnóstico diferencial deve ser feito principalmente com infecções fúngicas^{2,8}. Também neste

estudo, a tomografia foi utilizada para detectar corpos estranhos que foram esquecidos principalmente no abdome. O envolvimento axilar é avaliado como recorrência, e linfadenopatia após PET-CT durante o acompanhamento oncológico do corpo na axila. A ultrassonografia teve pré-diagnóstico de corpo estranho.

Quando a literatura é examinada, determina-se que os gossipibomas são mais relatados após operações abdominais e pélvicas¹. No entanto, também tem sido relatado após procedimentos em outras áreas^{2,3}. Nosso estudo, que tem um número pequeno de casos, reviu a situação nas áreas relacionadas à clínica de cirurgia geral e é principalmente abdominal. Em um de nossos casos, a esponja esquecida após mastectomia radical modificada foi retirada da axila, semelhante a Boussaid et al.².

A incidência de gossipiboma está aumentando e, mais importante, é um problema jurídico⁵. Por esse motivo, medidas preventivas devem ser tomadas na sala de cirurgia e, principalmente, os instrumentadores e profissionais de saúde devem receber treinamento sobre o assunto.

REFERÊNCIAS

- Manzella A, Filho PB, Albuquerque E, Farias F, Kaercher J. Imaging of Gossypibomas: Pictorial Review American Journal of Roentgenology 2009; 193:6 supplement, S94-S101
- Kanj A, Soubani AO, Tabaja H, El Zein S, Fares M, Kanj N. Migrating gossypiboma mimicking aspergilloma twenty years after mediastinal surgery. *Respir Med Case Rep.* 2018; 25:184-186.
- Boussaid M, Mesrati MA, Jouirou R, Abdejilil N, Zakhama A, Chadly A, Aissaoui A. Breast Textiloma: An unending medico-legal issue about a case report. *Int J Surg Case Rep.* 2017; 34:17-19.
- Akbulut S, Arkanoglu Z, Yagmur Y, Basbug M. Gossypibomas mimicking a splenic hydatid cyst and ileal tumor: a case report and literature review. *J Gastrointest Surg.* 2011; 15(11):2101-7.
- Silva SM, Sousa JB. Gossypiboma after abdominal surgery is a challenging clinical problem and a serious medicolegal issue. *Arq Bras Cir Dig.* 2013;26(2):140-3.
- Çetin O, Çim N, Alkış İ, Kulusan A, Gül A. "Laparoscopic management of gossypiboma". *Eastern Journal of Medicine* 2014; 20: 114-116
- Kokubo T, Itai Y, Ohtomo K, Yoshikawa K, Iio M, Atomi Y. Retained surgical sponges: CT and US appearance. *Radiology* 1987; 165:415-418.
- Nomori H, Horio H, Hasegawa T, Naruke T. Retained sponge after thoracotomy that mimicked aspergilloma. *Ann. Thorac. Surg.* 1996; 61(5):1535-1536.