



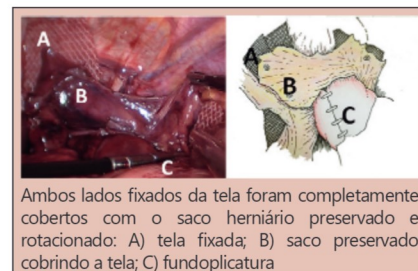
Correção de hérnia hiatal: prevenção de erosão e migração de tela na junção esofagogastrica

Hiatal hernia repair: prevention of mesh erosion and migration into the esophagogastric junction

Italo BRAGHETTO¹, Owen KORN¹, Jorge ROJAS¹, Hector VALLADARES¹, Manuel FIGUEROA¹

RESUMO – Racional: Com a colocação de tela foi têm sido publicadas erosões e migrações para o lúmen esofagogastrico após correção de hérnia hiatal laparoscópica. **Objetivo:** Apresentar manobras cirúrgicas que buscam diminuir o risco dessa complicação. **Método:** Sugerimos mobilizar o saco de hérnia do mediastino e levá-lo à posição abdominal com o suprimento sanguíneo intacto, a fim de girá-lo para trás e ao redor do esôfago abdominal. O objetivo é cobrir a malha colocada sobre a forma “U” para reforçar a sutura da crura hiatal. **Resultados:** Realizamos reparo laparoscópico de hérnia hiatal em 173 pacientes (grupo total). Complicações pós-operatórias precoces foram observadas em 35 pacientes (27,1%) e um morreu (0,7%) devido a tromboembolismo pulmonar maciço. Cento e vinte e nove pacientes foram acompanhados por média de 41±28 meses. A colocação da tela foi realizada em 79 desses pacientes. O saco remanescente foi girado atrás do esôfago para cobrir a superfície da tela. Nesse grupo, complicações tardias foram observadas em cinco pacientes (2,9%). Não observamos erosão da tela ou migração dela para o lúmen esofagogastrico. **Conclusão:** A técnica proposta pode ser útil para prevenir a erosão e a migração para o esôfago de telas na correção de hérnias hiatais.

DESCRIPTORIOS – Hérnia hiatal. Laparoscopia. Telas cirúrgicas. Prevenção.



Ambos lados fixados da tela foram completamente cobertos com o saco herniário preservado e rotacionado: A) tela fixada; B) saco preservado cobrindo a tela; C) funduplicatura

Mensagem central

A migração da tela para o lúmen esofagogastrico após o reparo laparoscópico da hérnia hiatal não é complicação rara. Manobras cirúrgicas podem ser feitas para diminuí-la no seguimento tardio. Cobrir a tela com o saco herniário pode ser uma opção.

Perspectiva

Diâmetros maiores de hiato esofágico não raramente requerem o uso de algum tipo de tela na impossibilidade de fechá-los com pontos. No seguimento tardio pode ocorrer migração esofágica intraluminal. É complicação séria. Manobras cirúrgicas podem diminuir sua ocorrência. Propomos cobrir completamente a tela implantada girando o saco herniário que foi preservado. Essa técnica foi realizada em 79 pacientes com bons resultados.

ABSTRACT – Background: Erosion and migration into the esophagogastric lumen after laparoscopic hiatal hernia repair with mesh placement has been published. **Aim:** To present surgical maneuvers that seek to diminish the risk of this complication. **Method:** We suggest mobilizing the hernia sac from the mediastinum and taking it down to the abdominal position with its blood supply intact in order to rotate it behind and around the abdominal esophagus. The purpose is to cover the on-lay mesh placed in “U” fashion to reinforce the crus suture. **Results:** We have performed laparoscopic hiatal hernia repair in 173 patients (total group). Early postoperative complications were observed in 35 patients (27.1%) and one patient died (0.7%) due to a massive lung thromboembolism. One hundred twenty-nine patients were followed-up for a mean of 41±28months. Mesh placement was performed in 79 of these patients. The remnant sac was rotated behind the esophagus in order to cover the mesh surface. In this group, late complications were observed in five patients (2.9%). We have not observed mesh erosion or migration to the esophagogastric lumen. **Conclusion:** The proposed technique should be useful for preventing erosion and migration into the esophagus.

HEADINGS: Hiatal hernia, repair. Mesh erosion, prevention.



www.facebook.com/abcdrevista



www.instagram.com/abcdrevista



www.twitter.com/abcdrevista

Trabalho realizado no ¹Department of Surgery, Hospital Dr. José J. Aguirre, Faculty of Medicine, University of Chile, Santiago, Chile.

Como citar este artigo: Braghetto I, Korn O, Rojas J, Valladares H, Figueroa M. Correção de hérnia hiatal: prevenção de erosão e migração de tela na junção esofagogastrica. ABCD Arq Bras Cir Dig. 2020;33(1):e1489. DOI: /10.1590/0102-672020190001e1489

Correspondência:

Italo Braghetto
E-mail: ibraghet@hcuch.cl

Fonte de financiamento: não há
Conflito de interesse: não há
Recebido para publicação: 03/10/2019
Aceito para publicação: 07/01/2020

INTRODUÇÃO

Foi relatada alta taxa de recorrência após o reparo laparoscópico da hérnia hiatal, que pode chegar a 66%, variando de 1,2% a 66%^{1,12,16,17,19,27} em pacientes com hérnia gigante tipo III ou IV. Para diminuir essa recorrência após a operação, diferentes tipos de tela têm sido propostos⁵ e as de polipropileno, poliéster, politetrafluoretileno (PTFE), malha biológica e diferentes tipos de malha dupla são os tipos mais comuns. Além disso, vasta variação na configuração e posicionamento da tela também foi empregada¹¹. Alguns desses produtos apresentam risco de migração para o lúmen esofagogástrico. O biomaterial tende a estar associado a falhas e à alta taxa de recorrência, mas não apresenta risco de migração, enquanto a não absorvível tende a estar associada a estenose e erosão. Foram relatadas erosão e estenose esofágica por fibrose densa (variação de 0,3% a 2%). Tela dupla ou outra tela composta tem sido utilizada para evitar essa complicação^{6,11}.

O objetivo deste artigo foi apresentar nossa técnica para prevenir ou diminuir o risco de erosão da parede esofagogástrica e migração para o lúmen quando é usada tela não absorvível.

MÉTODO

Os autores declaram que não foram realizadas experiências em humanos ou animais para este estudo. Os dados de confidencialidade seguiram os protocolos de seu centro de trabalho na publicação de dados do paciente e, com base no direito à privacidade e no consentimento informado, os autores declaram que nenhum dado pessoal aparece neste artigo.

Pacientes

De janeiro de 2007 a dezembro de 2016, nosso departamento operou 961 pacientes diagnosticados com refluxo gastroesofágico e hérnia hiatal. Cento e setenta e três deles correspondiam à hérnia hiatal gigante, com idade média de 69,5 anos (34-84), e foram submetidos ao reparo dela. As hérnias hiatais gigantes do tipo III ou IV foram definidas como hérnias hiatais maiores que 10 cm. Estes foram diagnosticados pela medida dos diâmetros axial e transversal durante o exame radiológico (deglutição de bário) e posteriormente confirmados durante a exploração laparoscópica⁹. Na Tabela 1 são mostradas as características desses pacientes. Apenas um apresentou índice de obesidade e quatro ASA III devido a comorbidades médicas (hipertensão arterial, asma crônica, acima de 70 anos, diabete tipo II). Em 79 desses pacientes, a colocação da tela foi realizada e o saco remanescente foi girado atrás do esôfago para cobrir a sua superfície.

TABELA 1 - Características demográficas dos pacientes submetidos à correção de hérnia hiatal laparoscópica (n=173)

Idade	significar	69,5 anos (intervalo: 34-84 anos)
Gênero	Fêmea	136 (75,9%)
	Masculino	43 (24,1%)
Peso	significado:	71,3 kg (intervalo de 59 a 91 kg)
Índice de massa corporal	(IMC) significa:	29.8kg/m ²
Paciente obeso:	1 (IMC 36,4 com hipertensão arterial, dislipidemia e varizes bilaterais do safeno)	
Escore ASA:	ASA I	141 (78,8%)
	ASA II	36 (20,1%)
	ASA III	2 (1,1%)
Tipo de hérnia:	I	101 (56,4%)
	II	6 (3,3%)
	III	51 (28,5%)
	IV	21 (11,7%)
Tamanho da hérnia (cm):	10 -15	99 (55,3%)
	16-20	59 (32,9%)
	> 21	21 (11,7%)

Técnica cirúrgica

Após 15 mmHg de pneumoperitônio intra-abdominal cinco trocárteres foram inseridos: um de 10 mm de diâmetro na linha média 3 cm acima do umbigo para o sistema óptico; um de 5 mm subxifóide para retração hepática; um de 5 mm na linha clavicular média subcostal direita; um de 10 mm na linha axilar anterior esquerda; e um de 10 mm na linha clavicular média esquerda para orifícios de trabalho.

A técnica adequada empregada é descrita passo a passo, com figuras adicionais para esclarecer as manobras que demonstram o procedimento que consistia das seguintes etapas:

Dissecção do saco herniário

Começa a 2 cm atrás do pilar esquerdo no reflexo mediastinal, deixando pequena porção do saco aderida ao pilar para evitar que fibras musculares fiquem descobertas. A dissecção continua em direção ao pilar direito, expondo a face anterior do esôfago, identificando o tronco anterior do nervo vago (que deve ser preservado) para obter mobilização completa do saco na área lateral, anterior e posterior do esôfago distal (Figura 1). Uma vez que esta face e a junção esofagogástrica sejam isoladas e possam ser facilmente mobilizadas, elas são colocadas na cavidade abdominal pelo menos 2 cm abaixo do hiato, completamente livres de tensão (nunca observamos esôfago curto). Os primeiros vasos gástricos curtos também foram divididos e, dessa maneira, o pilar diafragmático esquerdo e direito foram claramente expostos. Uma janela através da membrana avascular do omento menor (omento gastro-hepático) e outra pequena janela acima dos ramos hepáticos do nervo vago anterior (que permanecem intactos) são realizadas, completando a visualização do pilar direito dissecado.

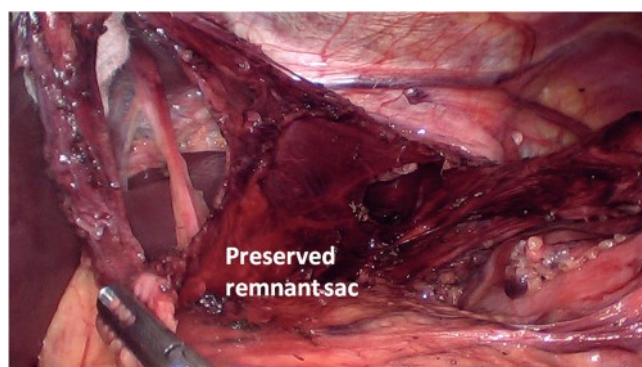


FIGURA 1 - Preservação do saco da hérnia hiatal: uma vez que o saco tenha sido completamente dissecado do mediastino, ele é retirado do lá com seu suprimento sanguíneo mantido e ligado ao omento menor

Fechamento do hiato

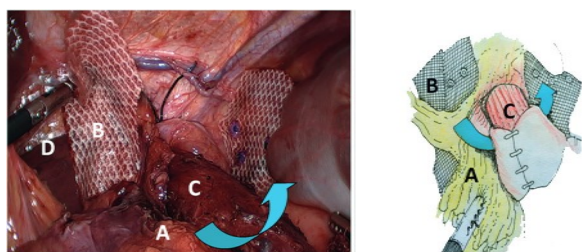
É realizado com o fechamento do pilar diafragmático com abordagem posterior atrás do esôfago, utilizando 2 a 3 pontos interrompidos não absorvíveis. Frequentemente, o fechamento anterior dos pilares também pode ser necessário com pontos adicionais, dependendo do diâmetro do hiato, a fim de evitar a angulação do esôfago distal na passagem pelo hiato. Nas hérnias hiatais gigantes, tela em forma de "U" é colocada sobre o fechamento posterior do hiato usando tela não absorvível de 5 cm (Parietex® ou Ultrapro®). Para manter os dois ramos da tela separados ela deve ser fixada com suturas intracorpóreas ou tackers (dependendo de sua disponibilidade) sobre a área muscular de ambos os pilares (não sobre o próprio diafragma, a fim de evitar lesões pericárdicas ou cardíacas).

Tratamento do saco herniário

Para cobrir a tela, prevenir ou minimizar o risco de erosão da parede esofágica ou gástrica e migração dela: a) durante a dissecção, o saco remanescente preservado deve ser colocado atrás da junção esofagogástrica. Preserva-se quase toda a

RESULTADOS

dimensão deste saco (pelo menos 5x3 cm, área média de 15 cm²) que permanece com seu suprimento vascular intacto dos vasos do omento; b) esse saco remanescente deve ser então girado em torno da junção esofagogastrica e fixado com suturas que cobrem amplamente a superfície da tela (Figura 2); c) dessa maneira, a tela fica coberta para evitar a migração tardia ou a erosão dela para dentro do esôfago.



A=rotação do saco remanescente passando atrás do esôfago; B=tela; C=esôfago; D=dissecção do pilar direito acima dos ramos hepáticos preservados do nervo vago anterior.

FIGURA 2 - As setas mostram como o saco preservado da hérnia fica girado e passado atrás da junção esofagogastrica e sobre o fechamento dos pilares para cobrir a tela. O ramo direito é colocado lateralmente ao pilar direito dissecado, atrás dos ramos hepáticos do nervo vago anterior, que são preservados. Dessa maneira, os dois ramos da tela permanecem separados e cobertos.

Funduplicatura

Funduplicatura calibrada de Nissen sobre sonda de 36Fr é realizada com suturas não absorvíveis e o esôfago distal fica envolvido. É realizada gastropexia posterior do envoltório para o pilar suturado, além de fundo-frenopexia anterior para impedir sua migração anterior.

Seguimento

Cento e vinte e nove pacientes (82,3%) completaram seguimento médio de 41+28 meses, sendo máximo de 12 anos, para que a recorrência clínica pudesse ser avaliada, e 79 desses correspondiam a pacientes nos quais o técnica descrita foi aplicada.

Os pacientes foram controlados periodicamente em seis meses e 1, 2, 3 ou mais anos após a operação e o seguimento médio dos pacientes incluídos neste estudo foi de 41+28 meses (18-144). A presença de sintomas de refluxo no pós-operatório (azia, regurgitação) e disfagia foram investigados usando um questionário padronizado. Se fossem detectados sintomas de refluxo, endoscopia e deglutição de sulfato de bário eram repetidas para confirmar a recorrência objetiva da hérnia hiatal. O controle clínico dos sintomas foi realizado pelo primeiro autor (IB) e foram realizados exames endoscópicos e radiológicos. Os resultados desses estudos foram registrados no sistema de banco de dados Tycares® de nossa instituição.

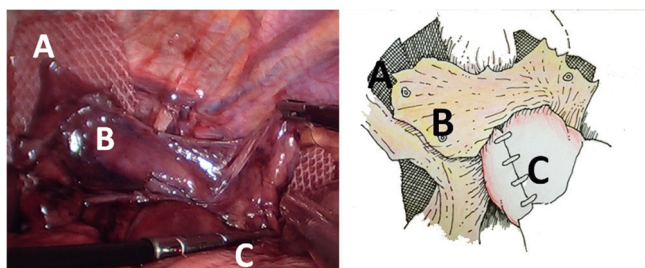


FIGURA 3 - Ambos os ramos fixos da tela são completamente cobertos com o saco preservado girado: A) tela fixa; B) saco preservado cobrindo a tela; C) funduplicatura

Durante o período do estudo, 173 pacientes foram submetidos à correção de hérnia hiatal laparoscópica devido à hérnia hiatal gigante, com tempo cirúrgico médio de 183 min (160-205). As complicações pós-operatórias são mostradas na Tabela 2. Principais complicações pós-operatórias precoces, principalmente respiratórias (derrame pleural, atelectasia), foram observadas em 18 pacientes (10,1%). Seis foram reoperados precocemente, sendo quatro por hemoperitônio (uma lesão no baço) e dois por perfuração do esôfago. Um paciente com obesidade concomitante morreu (0,6%) devido a tromboembolismo pulmonar maciço no terceiro dia de pós-operatório.

TABELA 2 - Complicações pós-operatórias precoces observadas em pacientes com hérnia hiatal gigante submetidos à hiatoplastia mais colocação de tela (n=179)

	N	%	Management
Complicações respiratórias	7	4.1	Tratamento médico
Hemoperitônio	4	1.7	Reoperação
Perfuração esofágica	2	1.2	Reoperação
Coleção mediastinal	2	1.2	1 reoperação, 1 tratamento médico
Tromboembolismo pulmonar	2	1.2	Tratamento médico
Retenção gástrica	1	0.8	Tratamento médico
Total	18	10.1	
Mortalidade	1	0.6	(3º dia de pós-operatório devido a tromboembolismo pulmonar)

A Tabela 3 mostra as complicações tardias observadas em 79 pacientes submetidos ao procedimento proposto. A mais comum, disfagia, foi observada em 12 pacientes (15,2%). Eles foram inicialmente tratados com dilatação endoscópica. Aplicando nosso escore proposto¹, com base na presença de sintomas e presença de hérnia hiatal >5 cm de tamanho determinado por avaliação radiológica ou endoscópica, recidiva "verdadeira" foi observada em 33 pacientes (41,8%). Se o paciente era assintomático e com hérnia <5 cm, considerava-se recorrência relativa ou não. A reoperação tardia foi necessária em sete pacientes (5,4%), três deles por disfagia persistente (3,8%). Os demais permaneceram em tratamento médico com inibidores da bomba de prótons. Entre os 79 pacientes submetidos à técnica proposta, até o momento não foi observada erosão ou migração da tela para o lúmen esofagogastrico, mesmo após 12 anos de seguimento.

TABELA 3 - Complicações tardias observadas durante o seguimento em pacientes com hérnia hiatal gigante submetidos à hiatoplastia mais colocação de tela e rotação do saco remanescente da hérnia para cobertura da tela (n=79)

	N	%	Treatment
Dysphagia	1	15.2	Endoscopic dilatation
Stricture	3	3.8	Reoperation
Recurrence			
Radiological/endoscopic	33	41.8	
Symptomatic recurrence with esophagitis	10	12.7	
Type A	6		
Type B	1		
Type C	3		
			7 reoperated (5.4%)
			3 due to strictures
Persistent Diarrhea	2	2.5	Medical treatment
Late erosion or migration of mesh	0		

DISCUSSÃO

A técnica para reparo de hérnia hiatal laparoscópica está bem estabelecida. No entanto merece comentários, porque alguns cirurgiões não dissecam completamente o saco herniário e deixam parte dele in situ. Pelo contrário, outros realizam ressecção completa, pois a ressecção do saco pode ser um fator de recorrência da hérnia¹⁸. Propomos dissecar o saco, realizar sua mobilização a partir do mediastino e levá-lo à posição abdominal, mantendo intacto o suprimento sanguíneo. O objetivo é girá-lo para trás e ao redor do esôfago abdominal, de modo a cobrir a tela colocada na forma "U", semelhante à correção de hérnia inguinal laparoscópica com abordagem transperitoneal. Nosso procedimento é totalmente diferente da técnica sem dissecção do saco do mediastino, porque realizamos mobilização completa do saco do espaço mediastinal para o abdome; no entanto, permanece aderido e vascularizado abaixo dos pilares diafragmáticos. Portanto, embora seja improvável encontrar retração ou escorregamento no mediastino, não se pode excluir a possibilidade de aumentar a taxa de recorrência no seguimento em longo prazo (> 10 anos). Evitamos qualquer sobreposição da tela, pois sua retração em contato com a parede esofágica pode favorecer o aparecimento de estenose, erosão e sua migração para o lúmen esofagogástrico. Esôfago curto verdadeiro é raro. Não o observamos em nossa experiência porque, após dissecção e isolamento completos do esôfago, é possível obter um segmento esofágico abdominal a mais de 2 cm livre de tensão.

Na literatura disponível, nossas manobras propostas nem sempre foram relatadas. Pelo contrário, a maioria dos cirurgiões divide completamente o omento gastro-hepático e os ramos hepáticos do nervo vago anterior. No entanto, existe um risco tardio de cálculos biliares. Pelo contrário, preservamos os ramos vagais hepáticos e realizamos apenas uma janela no ligamento gastro-hepático, como foi descrito. Essa manobra é útil porque, em primeiro lugar, é obtida a preservação dos troncos do nervo vago, evitando assim seus danos e o subsequente atraso no esvaziamento gástrico e no desenvolvimento de cálculos biliares no pós-operatório; segundo, permite colocar adequadamente a tela e cobri-la com o restante do saco (a maioria dos cirurgiões não presta atenção nisso); e terceiro, a fixação do ramo direito da tela em "U" também pode ser realizada com facilidade e longe da parede esofágica.

Os resultados sintomáticos de curto prazo são excelentes, mas os de acompanhamento de médio ou longo prazo em pacientes submetidos à hernioplastia com e sem colocação de tela, demonstram alta taxa de recorrência variando de 10-66%.

No entanto, a recorrência é menos frequente após hernioplastia hiatal com tela. Em publicação recente, a recorrência de hérnia foi relatada em 23,1% após o reparo da sutura, 30,8% após tela absorvível e 12,8% após a não absorvível²⁵. É muito importante considerar o tamanho do estômago da hérnia e a área da superfície dela, conforme sugerido por Granderath et al.⁷, porque as hérnias hiatais com mais de 10 cm de diâmetro têm maior taxa de recorrência^{2,6,7,15}. O grupo Nebraska apresentou acompanhamento de 209 pacientes nos quais demonstraram altas taxas de recorrência que aumentaram ao longo do tempo de 16% em um ano, até 40% após cinco anos¹³. Essa alta recorrência pode ser multifatorial, devido às condições basais dos pacientes, técnica cirúrgica, tipo de colocação da tela, acompanhamento e também por sua variação na definição endoscópica, radiológica e sintomática. Alguns autores sugeriram que, apesar da recorrência radiológica frequente, os sintomas são bem tolerados e a satisfação do paciente é muito alta. Os sintomas pré-operatórios melhoraram em 70% dos pacientes e as reoperações foram muito baixas^{16,17}. Com relação à definição de recorrência de hérnia, nossa opinião atual é que tanto as imagens quanto os sintomas associados devem ser levados em consideração. Nossa taxa de recorrência é comparativamente menor que a da literatura, porque consideramos recorrência "verdadeira" somente se um paciente for sintomático e

com hérnia recorrente > 5 cm de tamanho. De acordo com nosso escore publicado, se um paciente é assintomático com hérnia < 5 cm, é considerada recorrência relativa ou nenhuma recorrência¹. Essa é a razão pela qual nossa recorrência parece ser menor do que em outras publicações.

A colocação da tela pode estar associada à complicações graves secundárias à erosão e migração dela para o lúmen, como úlcera esofágica e estenose devido ao tecido fibrótico denso. O aparecimento dessas complicações é geralmente muito tardio (após cinco anos), mas há casos em que a migração ocorreu antes de três anos após a operação^{8,9,21,22,24,26}. Para alguns autores, a erosão esofágica ocorreu em poucos casos (0,49%)^{4,9,14,23,28}, mas é difícil estabelecer a taxa exata de erosão, migração ou estenose, porque essas complicações nem sempre são relatadas. Em pesquisa realizada com 165 cirurgiões europeus, erosões esofágicas foram encontradas por 33 (20,0%) e estenose esofágica por fibrose densa por 34 deles (20,6%)^{11,15}. Os principais sintomas foram disfagia, azia, dor no peito, febre, dor epigástrica, perda de peso e alguns pacientes necessitaram de esofagectomia, gastrectomia parcial e até gastrectomia total como tratamento²³. Portanto, é importante evitar essa situação clínica desencorajadora. A fixação da tela distante da parede esofagogástrica pode ser importante para evitar lesões tardias na parede esofágica.

A limitação deste estudo é que não há acompanhamento superior a 10 anos para o grupo completo de pacientes incluídos.

CONCLUSÃO

O procedimento proposto cumpre o objetivo de prevenir a erosão e a migração da tela para a junção esofagogástrica. Até o momento, após acompanhamento tardio, não as observamos em nossos pacientes.

REFERÊNCIAS

1. Braghetto I, Lanzarini E, Musleh M, Korn O, Lasnibat JP. Thinking about Hiatal Hernia recurrence after laparoscopic repair: When should it be considered a true recurrence? A different point of view. *Int Surg* 2018 doi:10.9738/INTSURG-D-17-00123.1
2. Braghetto I, Csendes A, Korn O, Musleh M, Lanzarini E, Saure A. et al. Hiatal hernias: why and how should they be surgically treated. *Cir Esp*. 2013;91:438-43
3. Dallemagne B, Kohnen L, Perretta S, Weerts J, Markiewicz S, Jehaes C. Laparoscopic repair of paraesophageal hernia. Long-term follow-up reveals good clinical outcome despite high radiological recurrence rate. *Ann Surg*. 2011;253(2):291-6
4. De Moor V, Zalcmán M, Delhaye M, El Nakadi I. Complications of mesh repair in hiatal surgery: about 3 cases and review of the literature. *Surg Laparosc Endosc Percutan Tech*. 2012;22:222-25.
5. Furnée EJ, Smith CD, Hazebroek EJ. The Use of Mesh in Laparoscopic Large Hiatal Hernia Repair: A Survey of European Surgeons. *Surg Laparosc Endosc Percutan Tech*. 2015;25(4):307-11.
6. Granderath FA, Schweiger UM, Pointner R. Laparoscopic antireflux surgery: tailoring the hiatal closure to the size of hiatal surface area. *Surg Endosc* 2007;21:542-48
7. Granderath FA, Schweiger UM, Kamolz T, Pointner R. Dysphagia after laparoscopic antireflux surgery: a problem of hiatal closure more than a problem of the wrap. *Surg Endosc*. 2005;19:1439-46
8. Griffith PS, Valenti V, Qurashi K, Martinez-Isla A. Rejection of GoreTex mesh used in prosthetic cruroplasty: a case series. *Int J Surg*. 2008;6:106-109.
9. Hazebroek EJ, Leibman S, Smith GS. Erosion of a composite PTFE/ePTFE mesh after hiatal hernia repair. *Surg Laparosc Endosc Percutan Tech*. 2009;19:175-77
10. Hergueta-Delgado P, Marin Moreno M, Morales-Conde S, Reina Serrano S, Jurado Castillo C, Pellicer BF, Herreros G Jr. Transmural migration of a prosthetic mesh after surgery of paraesophageal hiatal hernia. *Gastrointest Endosc*. 2006;64:120:121
11. Huddy JR, Markar SR, Ni MZ, Morino M, Targarona EM, Zaninotto G, Hanna GB. Laparoscopic repair of hiatus hernia: Does mesh type influence outcome? A meta-analysis and European survey study. *Surg Endosc*. 2016;30:5209-5221.
12. Jones R, Simorov A, Lomelin D, Tadaki C, Oleynikov D. Long-term outcomes of radiologic recurrence after paraesophageal hernia repair with mesh. *Surg Endosc*. 2015;29(2):425-30

13. Kepenekci I, Turkcapar AG. Mesh erosion as a complication of laparoscopic fundoplication with prosthetic hiatal closure: report of a case. *Surg Laparosc Endosc Percutan Tech.* 2009;19:e51-4. doi:10.1097/SLE.0b013e3181979a45
14. Koch OO, Asche KU, Berger J, Weber E, Granderath FA, Pointner R. Influence of the size of the hiatus on the rate of reherniation after laparoscopic fundoplication and refundoplication with mesh hiatoplasty. *Surg Endosc.* 2011;25:1024-30
15. Lidor AO, Steele KE, Stem M, Fleming RM, Schweitzer MA, Marohn MR. Long-term quality of life and risk factors for recurrence after laparoscopic repair of paraesophageal hernia. *JAMA Surg.* 2015 May;150(5):424-31
16. Lubezky N, Sagie B, Keidar A, Szold A. Prosthetic mesh repair of large and recurrent diaphragmatic hernias. *Surg Endosc* 2007;21(5):737-41
17. Luketich JD, Nason KS, Christie NA, Pennathur A, Jobe BA, Landreneau RJ, et al. Outcomes after a decade of laparoscopic giant paraesophageal hernia repair. *J Thorac Cardiovasc Surg* 2010;139(2):95-404
18. Oddsóttir M. Paraesophageal hernia. *Surg Clin North Am.* 2000;80(4):1243-52.
19. Oeschlager B, Pellegrini C, Hunter J, Brunt M, Soper N, Sheppard B, Polissar N, et al. Biological prosthesis to prevent recurrence after laparoscopic paraesophageal hernia repair: long term follow up from multicenter, prospective, randomized trial. *J. Am. Coll. Surg.* 2011;213(4):461-68
20. Oeschlager BK, Petersen RP, Brunt LM, Soper NJ, Sheppard BC, Mitsumori L, et al. Laparoscopic paraesophageal hernia repair: defining long-term clinical and anatomic outcomes. *J Gastrointest Surg.* 2012;16:453-56
21. Porziella V, Cesario A, Lococo F, Margaritora S, Leuzzi G, Marchese M, Petruzzello L, Costamagna G, Granone P. Complete transmural gastric migration of PTFE mesh after surgery for a recurrent hiatal hernia. *Eur Rev Med Pharmacol Sci.* 2012;16 Suppl 4:42-3.
22. Soricelli E, Basso N, Genco A, Cipriano M. Long-term results of hiatal hernia mesh repair and antireflux laparoscopic surgery. *Surg Endosc.* 2009;23:2499-504.
23. Stadlhuber RJ, Sherif AE, Mittal SK, Fitzgibbons RJ, Michel Brunt L, Hunter JG, Demeeser TR, Swanstrom LL, Daniel Smith C, Filipi CJ. Mesh complications after prosthetic reinforcement of hiatal closure: a 28-case series. *Surg Endosc.* 2009;23:1219-26
24. Tatum RP, Shalhub S, Oeschlager BK, Pellegrini CA. Complications of PTFE mesh at the diaphragmatic hiatus. *J Gastrointest Surg.* 2008;12:953-57.
25. Watson DJ, Thompson SK, Devitt PG, Smith L, Woods SD, Aly A, Gan S, Game PA, Jamieson GG. Laparoscopic repair of very large hiatus hernia with sutures versus absorbable mesh versus nonabsorbable mesh: a randomized controlled trial. *Ann Surg.* 2015;261:282-9
26. Yatabe K, Ozawa S, Ito E, Oguma J, Kazuno A, Nitta M, Ninomiya Y. Late esophageal wall injury after mesh repair for large esophageal hiatal hernia: a case report. *Surg Case Rep.* 2017;3(1):125. doi: 10.1186/s40792-017-0401-4.
27. Zaninotto G, Portale G, Costantini M, Fiamingo P, Rampado S, Guirrola E, et al. Objective follow-up after laparoscopic repair of large type III giant hiatal hernia. Assessment of safety and durability. *World J. Surg* 2007;31(11):2177-83
28. Zilberstein B, Eshkenazy R, Pajeci D, Granja C, Brito AC. Laparoscopic mesh repair antireflux surgery for treatment of large hiatal hernia. *Dis Esophagus.* 2005;18(3):166-9.