



# FÍSTULA GASTROGÁSTRICA APÓS BYPASS GÁSTRICO EM Y-DE-ROUX: RELATO DE CASO E REVISÃO DA LITERATURA

*Gastrogastric fistula after Roux-en-Y gastric bypass: A case report and review of literature*

Khaled **ALYAQOUT**<sup>1</sup>®, Sulaiman **ALMAZEEDI**<sup>2</sup>®, Mohanned **ALHADDAD**<sup>1</sup>®, Evangelos **EFTHIMIOU**<sup>1</sup>®, Marcelo de Paula **LOUREIRO**<sup>3</sup>®

## INTRODUÇÃO

Em 1994 Cucchi et al.<sup>7</sup> publicaram pela primeira vez um trabalho identificando fístulas gastrogástricas (FGG) como uma complicação da circulação gástrica aberta em Y-de-Roux (RYGB). Os resultados mostraram que a FGG se desenvolve independentemente da divisão do estômago excluído da bolsa gástrica. Alguns autores atribuem FGG às falhas técnicas, vazamentos pós-operatórios precoces ou até a úlceras marginais. Além disso, o diagnóstico geralmente é difícil e requer alto índice de suspeita, principalmente devido à ausência de sintomas e sinais patognomônicos<sup>14</sup>. Até hoje, não há consenso sobre um algoritmo ideal para diagnóstico ideal da FGG, e o tratamento geralmente é feito conforme a apresentação e o paciente<sup>13,14</sup>.

Neste artigo, apresentamos o caso de uma paciente tratada em nosso centro com FGG recorrente e realizamos revisão atualizada da literatura sobre o assunto.

## RELATO DO CASO

Mulher de 42 anos, com IMC de 44 kg/m<sup>2</sup>, foi submetida a RYGB anti-cólica anti-gástrica, usando grampeamento circular para anastomose gastro-jejunoestomíal (GJA) no Hospital Jaber, Kuwait. No intraoperatório, a análise do donnut do grampeador apresentava circunferência anastomótica incompleta; no entanto, os testes intraoperatórios com azul de metileno e ar foram negativos. A linha anastomótica foi reforçada com suturas absorvíveis 2-0. Dois dias após a operação, a paciente desenvolveu dor abdominal aguda, taquicardia e febre, com um estudo de contraste hidrossolúvel sugerindo vazamento de GJA. Laparoscopia diagnóstica subsequente, no entanto, não evidenciou vazamentos e ela foi tratada de forma conservadora. Sete anos após, ela voltou a apresentar queixa de dor epigástrica e retroesternal progressiva e com duração de dois meses. As investigações laboratoriais mostraram leve leucocitose e hiper-amilaseia. A gastroscopia demonstrou entrada de bile na bolsa gástrica, com um correspondente FGG de 6-7 mm.

Teste radiológico com bário confirmou FGG, sem outras fístulas nem estenoses. Ela foi tratada endoscopicamente com um endo-clip aplicado ao GGF, e suas bordas foram queimadas usando coagulação por plasma de argônio.

Após três anos, foi novamente atendida com dor e distensão abdominais, associadas à recuperação de peso e vômitos. Novo teste diagnóstico com ingestão de bário confirmou a recorrência da fístula (Figura 1), e a gastroscopia mostrou grande abertura fistulosa medindo 15-20 mm, inviável para intervenção endoscópica.

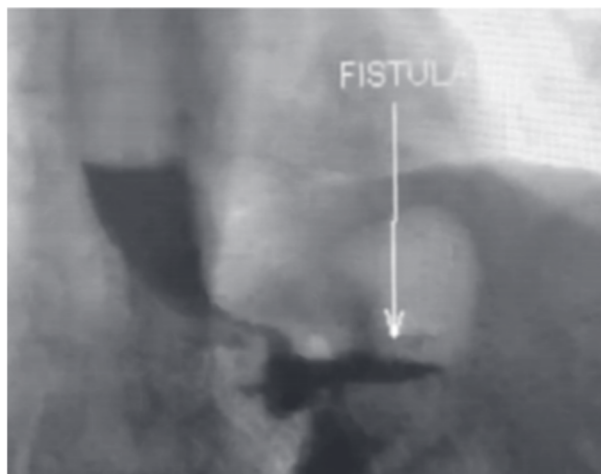


FIGURA 1 – Radiografia com bário mostrando a passagem do contraste para o estômago remanescente

Ela, portanto, foi submetida a reparo laparoscópico no qual o GJA foi então ressecado, seguida de excisão da borda lateral da bolsa gástrica e borda medial do remanescente gástrico (Figura 2). A GJA foi então remodelada usando técnica de sutura manual. A paciente permaneceu internada por seis dias devido a infecção no sítio cirúrgico e depois recebeu alta.



[www.facebook.com/abcdrevista](https://www.facebook.com/abcdrevista)



[www.instagram.com/abcdrevista](https://www.instagram.com/abcdrevista)



[www.twitter.com/abcdrevista](https://www.twitter.com/abcdrevista)

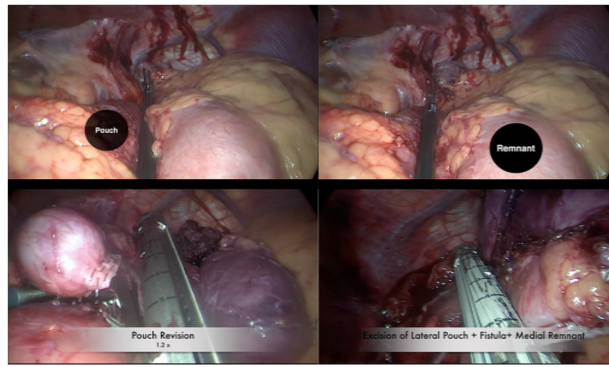
Trabalho realizado no <sup>1</sup>Jaber Hospital Kuwait, Cirurgia Geral, Kuwait; <sup>2</sup>Chelsea e Westminster Hospital Trust, Cirurgia Geral, Londres, Reino Unido; <sup>3</sup>Universidade Positivo, Cirurgia Minimamente Invasiva, Curitiba, PR, Brasil

**DESCRITORES:** Fístula. Estômago. Cirurgia bariátrica  
**HEADINGS:** Fistula. Stomach. Bariatric surgery.

Como citar esse artigo: Alyaqout K, Almazeedi S, Alhaddad M, Efthimiou E, Loureiro MP. Fístula gastrogástrica após bypass gástrico em Y-de-Roux: relato de caso e revisão da literatura. ABCD Arq Bras Cir Dig. 2020;33(2):e1509. DOI: /10.1590/0102-672020190001e1509

**Correspondência:**  
Marcelo de Paula Loureiro  
Email: [mpaloureiro@gmail.com](mailto:mpaloureiro@gmail.com);  
[loureiro@up.edu.br](mailto:loureiro@up.edu.br)

Fonte de financiamento: não há  
Conflito de interesse: não há  
Recebido para publicação: 24/10/2019  
Aceito para publicação: 23/01/2020



**FIGURA 2** - Redimensionamento da bolsa gástrica e ressecção da FGG.

## DISCUSSÃO

### Incidência

Historicamente, em em cada dois bypass sem divisão gástrica complicavam-se com o FGG<sup>4</sup>. No entanto, na última década, houve declínio geral na sua incidência. Desde 2010, a incidência passou a variar entre 0-1,18%<sup>4,15,16,18</sup>.

A verdadeira incidência de FGG é difícil de determinar devido ao fato de alguns pacientes permanecerem assintomáticos. No entanto, o estudo radiológico com contraste, de rotina realizado 48 h após a operação em todos os pacientes submetidos a RYGB constatou incidência de 1,7% em 417 pacientes consecutivos<sup>10</sup>.

Muitos fatores desempenham papel potencial na formação de FGG. A falha técnica devido à separação incompleta do estômago proximal é considerada o principal deles. Ela pode ser secundária à falsa percepção de divisão completa ou visualização intraoperatória inadequada. Acredita-se também que os vazamentos da linha de grampos ou da GJA desempenham seu papel. Úlcera marginal causando FGG também pode estar implicada. O debate, porém, é se a FGG é causa ou resultante de ulceração marginal<sup>14</sup>.

Vários sistemas de classificação anatômica da FGG foram propostos na literatura e são baseados principalmente na distância entre a fístula e o GJA<sup>4,15</sup>. Chahine et al.<sup>4</sup> propuseram um sistema pelo qual a FGG do tipo 1 está localizada a mais de 1 cm de distância proximal a GJA, enquanto o tipo 2 está abaixo e a menos de 1 cm da GJA. Esta é uma classificação baseada apenas em achados intra-operatórios. Em outra série, um sistema de classificação semelhante foi adaptado por Ribeiro-parenti et al.<sup>15</sup>. Esta, no entanto, é baseado em classificação radiológica, endoscópica e

intra-operatória combinadas. As fístulas do tipo 1 são denominadas proximais e estão a mais de 2 cm da GJA, enquanto o tipo 2 são as distais e estão a menos de 2 cm da GJA.

As FGGs não são facilmente reconhecidas devido à falta e, ou ambiguidade dos sintomas de apresentação. Por exemplo, cinco em sete pacientes com FGG foram assintomáticos em uma série<sup>10</sup>. Além disso, os sintomas normalmente são semelhantes aos de complicações comuns do RYGB, tornando o diagnóstico um grande desafio. Uma revisão da literatura com os sintomas de apresentação comuns e sua frequência relativa é apresentada na Tabela 2<sup>1,4,6,7,15,17</sup>.

As ferramentas de diagnóstico para FGG são divididas em duas categorias: radiológica e endoscópica. Radiologicamente, as seriografias gastrointestinais superiores e as tomografias computadorizadas (TC) podem servir como importantes ferramentas no diagnóstico de FGG e no delineamento da anatomia<sup>14</sup>.

Atualmente, as seriografias gastrointestinais superiores continuam sendo as investigações radiológicas padrão-ouro para FGG<sup>9</sup>. Isso, no entanto, está mudando. O reconhecimento por TC da FGG continua a evoluir e está desempenhando papel maior à medida que mais achados específicos da TC são definidos com o tempo. Por exemplo, em um estudo retrospectivo de Gao et al.<sup>9</sup>, a razão de atenuação relativa do contraste no estômago excluído na tomografia computadorizada mostrou-se 100% sensível no diagnóstico de FGG.

A endoscopia também provou ser ferramenta importante no diagnóstico de FGG, mas a interpretação depende muito ainda do examinador. A conscientização da suspeita ocorre de duas formas: clínica ou radiológica pré-exame ou achado intra exame, como na identificação de úlcera marginal<sup>1,4,5</sup>.

Atualmente, muitos cirurgiões adaptaram abordagem endoscópica e radiológica combinada, o que parece melhorar a precisão do diagnóstico<sup>4,6,14,15,17</sup>. Até o momento, no entanto, faltam evidências que comprovem a superioridade de uma modalidade em relação à outra. Em uma série, a sensibilidade da endoscopia foi ligeiramente superior à seriografia gastrointestinal superior no diagnóstico de FGG (72,2% vs. 70%, respectivamente), mas foi encontrada sensibilidade menor em outro estudo (66,6 vs. 100%, respectivamente)<sup>6,15</sup>. Além disso, em um terceiro estudo, a endoscopia detectou menos FGG que a TC com contraste oral/intravenoso (73,3% vs. 100%)<sup>4</sup>.

Embora tenha sido uma pedra angular na gestão de FGG, o papel terapêutico do tratamento clínico parece estar regredindo. A base do tratamento clínico é a modificação do estilo de vida, como a cessação do tabagismo, o sucralfato na presença de úlcera marginal e a farmacoterapia com inibidores da bomba de prótons<sup>14</sup>. Em um estudo, a FGG foi completamente resolvida em

**TABELA 1** - Visão geral da incidência de fístula gastrogástrica no bypass gástrico em Y-de-Roux

Autor	Ano	RYGB laparotômico ou laparoscópico	FGG	Incidência (%)
Cucchi et al.	1995	100	6	6
Maclean et al.	1997	123	4	3
Corrodeguas et al.	2005	1292	15	1.2
Gumbs et al.	2006	282	5	1.8
Tucker et al.	2007	1763	27	1.5
Salimath et al.	2009	1796	20	1.1
Yao et al.	2010	366	0	0
Ribeiro-parenti et al.	2017	1900	9	0.5
Chahine et al.	2018	1273	15	1.8

**TABELA 2** - Sintomas comuns em pacientes com fístula gastrogástrica

	Dor Abdominal	Recuperação do peso	Náusea	Vômito	Refluxo e pirose	Diarreia	Sangramento	Falha na perda de peso	Febre
Chahine et al.	73,3%	80,0%	86,6%	N/A	40,0%	13,3%	N/A	N/A	N/A
Ribeiro-Parenti et al.	77,7%	55,5%	N/A	11,1%	N/A	N/A	11,1%	N/A	N/A
Corcelles et al.	72,2%	50,0%	N/A	50,0%	73,0%	N/A	5,5%	22,0%	N/A
Tucker et al.	37,0%	33,0%	N/A	18,5%	N/A	N/A	11,1%	N/A	N/A
Cucchi et al.	100,0%	N/A	83,0%	66,6%	N/A	33,0%	N/A	N/A	100,0%
Campos et al.	51,6%	100,0%	N/A	N/A	N/A	N/A	9,6%	N/A	N/A

## REFERENCIAS

18,2% dos pacientes em uso apenas de tratamento conservador, enquanto 45,5% foram controlados sintomaticamente<sup>1</sup>. Portanto, é razoável discutir opções clínicas não cirúrgicas aos pacientes e oferecê-las àqueles considerados de alto risco ou que recusem intervenções invasivas.

Diferentes técnicas endoscópicas são usadas para o fechamento das FGGs, incluindo cliques endoscópicos, stents e suturas<sup>12,14</sup>. A maioria dessas intervenções ainda necessita comprovação científica e mesmo não apresentam evidências de sua eficácia em médio ou longo prazo. Uma série de casos de Pauli et al.<sup>14</sup>, usando técnica endoscópica, no entanto alcançou taxa de sucesso alta, com metade dos pacientes mostrando resultados promissores em médio prazo. Os autores também concluíram que o tamanho da FGG foi inversamente relacionado à taxa de sucesso, sendo que a FGG maior que 1 cm tem menor probabilidade de cicatrizar endoscopicamente.

O stent endoscópico também mostrou sucesso no tratamento de FGG pós-RYGB, com taxas de cura relatadas de até 76%<sup>12</sup>. Isso, no entanto, às custas de alta incidência de migração de stents (30,6%) e um risco aumentado de perfuração. Em suma, a endoscopia provou ser muito útil no gerenciamento de FGG, mas os avanços futuros nas tecnologias endoscópicas podem levá-las a aumentar cada vez mais o sucesso de fechamento destas fístulas.

Até o momento, a cirurgia continua sendo o tratamento de escolha com caráter definitivo para FGG. As técnicas cirúrgicas são variáveis e não há consenso sobre a escolha cirúrgica ideal<sup>10</sup>. Em geral, o tratamento cirúrgico se enquadra em uma de três categorias: ressecção simples da fístula, ressecção da fístula com revisão da GJA, ressecção da fístula com gastrectomia do estômago excluído associado ou não a revisão da GJA<sup>4,6,15</sup>.

A localização da fístula pode desempenhar papel importante na determinação da extensão da operação<sup>4,15</sup>. A preferência do cirurgião, bem como os achados pré e intra-operatórios, também podem determinar a necessidade de revisar a GJA com ou sem a realização de gastrectomia<sup>10</sup>. Outra tática que pode ser acrescentada é a interposição omental ou jejunal, teoricamente reduzindo a recorrência de FGG no pós-operatório<sup>2</sup>.

Em suma, embora permaneça ocorrência rara após o RYGB, é importante para o cirurgião bariátrico hoje reconhecer a FGG como uma potencial complicação do procedimento. Como muitos pacientes com FGG não vão apresentar sinais típicos, um alto índice de suspeita deve ser levantado quando após RYGB apareçam sintomas como dor abdominal e recuperação de peso. Compreender a patogênese pode ajudar a evitar o seu aparecimento. Conhecer as modalidades diagnósticas ajuda na identificação precoce e na subsequente adaptação da conduta conforme as particularidades do caso. Mais pesquisas são necessárias para definir diretrizes globais e chegar a um consenso sobre os algoritmos de tratamento.

1. Campos J, Neto M, Martins J, Gordejuela A, Alinho H, Pachu E, Ferraz A. Endoscopic, conservative, and surgical treatment of the gastrogastric fistula: the efficacy of a stepwise approach and its long-term results. *Bariatric Surg Pract Patient Care*. 2015;10(2):62-67.
2. Capella JF, Capella RF. Gastro-gastric fistulas and marginal ulcers in gastric bypass procedures for weight reduction. *Obes Surg*. 1999;9(1):22-7.
3. Carrodeguas L, Szomstein S, Soto F, et al. Management of gastrogastric fistulas after divided Roux-en-Y gastric bypass surgery for morbid obesity: analysis of 1,292 consecutive patients and review of literature. *Surg Obes Relat Dis*. 2005;1(5):467-74.
4. Chahine E, Kassir R, Dirani M, Joumaa S, Debs T, Chouillard E. Surgical Management of Gastrogastric Fistula After Roux-en-Y Gastric Bypass: 10-Year Experience. *Obes Surg*. 2018;28(4):939-944.
5. Chau E, Youn H, Ren-fielding CJ, Fielding GA, Schwack BF, Kurian MS. Surgical management and outcomes of patients with marginal ulcer after Roux-en-Y gastric bypass. *Surg Obes Relat Dis*. 2015;11(5):1071-5.
6. Corcelles R, Jamal MH, Daigle CR, Rogula T, Brethauer SA, Schauer PR. Surgical management of gastrogastric fistula. *Surg Obes Relat Dis*. 2015;11(6):1227-32.
7. Cucchi S, Pories W, MacDonald K, Morgan E. Gastrogastric Fistulas A Complication of Divided Gastric Bypass Surgery. *Ann Surg*. 1995;221(4):387-391.
8. Gao G, Nezami N, Mathur M, Balcacer P, Israel G, Spektor M. Diagnosis of gastrogastric fistula on computed tomography: A quantitative approach. *Abdom Radiol*. 2017;43(6):1329-1333.
9. Gumbs AA, Duffy AJ, Bell RL. Management of gastrogastric fistula after laparoscopic Roux-en-Y gastric bypass. *Surg Obes Relat Dis*. 2006;2(2):117-21.
10. Kolakowski S, Kirkland ML, Schuricht AL. Routine postoperative upper gastrointestinal series after Roux-en-Y gastric bypass: determination of whether it is necessary. *Arch Surg*. 2007;142(10):930-4.
11. MacLean LD, Rhode BM, Nohr C, et al. Stoma Ulcer after gastric bypass. *J Am Coll Surg*. 1997;185:1-7.
12. Okazaki O, Bernardo WM, Brunaldi VO, et al. Efficacy and Safety of Stents in the Treatment of Fistula After Bariatric Surgery: a Systematic Review and Meta-analysis. *Obes Surg*. 2018;28(6):1788-1796.
13. Palermo M, Acquafresca PA, Rogula T, Duza GE, Serra E. Late surgical complications after gastric bypass: a literature review. *Arq Bras Cir Dig*. 2015;28(2):139-43.
14. Pauli EM, Beshir H, Mathew A. Gastrogastric fistulae following gastric bypass surgery-clinical recognition and treatment. *Curr Gastroenterol Rep*. 2014;16(9):405.
15. Ribeiro-parenti L, Decourville G, Daikha A, Arapis K, Chosidow D, Marmuse JP. Classification, surgical management and outcomes of patients with gastrogastric fistula after Roux-En-Y gastric bypass. *Surg Obes Relat Dis*. 2017;13(2):243-248.
16. Salimath J, Rosenthal RJ, Szomstein S. Laparoscopic remnant gastrectomy as a novel approach for treatment of gastrogastric fistula. *Surg Endosc*. 2009;23(11):2591-5.
17. Tucker ON, Szomstein S, Rosenthal RJ. Surgical management of gastrogastric fistula after divided laparoscopic Roux-en-Y gastric bypass for morbid obesity. *J Gastrointest Surg*. 2007;11(12):1673-9.
18. Yao DC, Stellato TA, Schuster MM, Graf KN, Hallowell PT. Gastrogastric fistula following Roux-en-Y bypass is attributed to both surgical technique and experience. *Am J Surg*. 2010;199(3):382-5; discussion 385-6.