



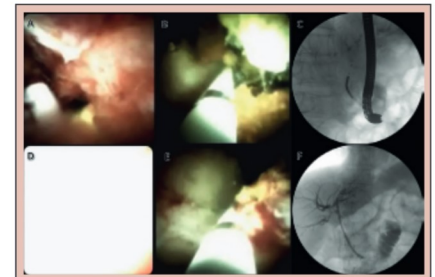
TERAPIA FOTODINÂMICA EM COLANGIOCARCINOMA EXTRA-HEPÁTICO UTILIZANDO COLANGIOSCOPIA DIGITAL

Photodynamic therapy of extrahepatic cholangiocarcinoma using digital cholangioscopy

Vítor Ottoboni BRUNALDI¹, José Eduardo BRUNALDI¹, José Dirceu VOLLET-FILHO², Mariangela Ottoboni BRUNALDI³, José Celso ARDENGH¹, Vanderlei Salvador BAGNATO², José Sebastião DOS-SANTOS¹, Rafael KEMP¹

RESUMO – Racional: Colangiocarcinoma é neoplasia agressiva que geralmente exige drenagem biliar paliativa. A terapia fotodinâmica (TFD) tem sido descrita como tratamento adjunto bem-sucedido para tratar obstrução biliar maligna. **Objetivo:** Descrever o emprego do colangioscópio digital para ajudar a fornecer luz de laser durante sessão de TFD biliar usando fonte de luz desenvolvida localmente. **Método:** Paciente recebe fotossensibilizador intravenoso 24 h antes do procedimento que começa com duodenoscopia regular. Após a identificação da papila principal e da canulação retrógrada, o colangioscópio digital é introduzido no ducto biliar comum. Em seguida, o exame colangioscópico ajuda a identificar a estenose neoplásica. Sob visualização direta, o cateter de iluminação avança através do colangioscópio. Reposicionamento é feito a cada centímetro. Ao final colangioscopia avalia o ducto biliar quanto ao resultado imediato e a eventos adversos. **Resultado:** Este procedimento foi aplicado em um homem de 82 anos devido à icterícia obstrutiva nos últimos dois meses. EUS e CPRE revelaram dilatação grave do ducto biliar comum associada à coledocolitíase. Além disso, havia dilatação do ducto hepático até massa sólida hipoeecóica bem circunscrita, medindo 1,8x2 cm, comprimindo o ducto hepático comum. Ela foi considerada irresssecável e paciente encaminhado para tratamento paliativo com TFD que permaneceu assintomático por três meses. Morreu devido a complicações 15 meses após a sessão de TFD. **Conclusão:** A TFD biliar guiada por colangioscopia digital é viável e parece segura e eficaz como modalidade auxiliar na palição de colangiocarcinoma extra-hepático.

DESCRIPTORIOS: Endoscopia. Colangiocarcinoma. Icterícia. CPRE.



Terapia fotodinâmica (TFD) de colangiocarcinoma extra-hepático utilizando colangioscopia digital para fornecer o laser

Mensagem central

A aplicação clínica da terapia fotodinâmica utilizando fonte de laser desenvolvida nacionalmente é factível no tratamento paliativo do colangiocarcinoma

Perspectiva

Este relato de caso demonstra a aplicação clínica da terapia fotodinâmica no tratamento paliativo do colangiocarcinoma utilizando uma fonte de laser desenvolvida no país. O desfecho foi adequado, sem eventos adversos maiores, o que enfatiza a importância do relato, especialmente pela perspectiva de redução de custo e consequente maior disponibilidade do método

ABSTRACT - Background: Cholangiocarcinoma is an aggressive neoplasm that usually requires palliative biliary drainage. Photodynamic therapy (PDT) has been described as a successful adjunct treatment to malignant biliary obstruction. **Aim:** To describe the use of digital cholangioscope to help provide laser light during biliary PDT session using locally developed light source. **Method:** Patient receives intravenous photosensitizer 24 h before the procedure. It starts with a regular duodenoscopy. After identification of the major papilla and retrograde cannulation, the digital cholangioscope is introduced into the common bile duct. Then, the cholangioscopic examination helps to identify the neoplastic stricture. Under direct visualization lighting catheter is advanced through the cholangioscope. Repositioning is recommended every centimeter to cover all strictured area. At the end of the procedure, a final cholangioscopy assesses the bile duct for the immediate result and adverse events. **Result:** This procedure was applied in one 82-year-old male due to obstructive jaundice in the last two months. EUS and ERCP revealed a severe dilation of the common bile duct associated with choledocholithiasis. Besides, was revealed dilation of hepatic duct up to a well-circumscribed hypoechoic solid mass measuring 1.8x2 cm compressing the common hepatic duct. The mass was deemed unresectable and the patient was referred for palliative treatment with PDT. He remained asymptomatic for three months. He perished due to complications 15 months after the PDT session. **Conclusion:** Digital cholangioscopy-guided biliary PDT is feasible and seems safe and effective as an adjunct modality in the palliation of extrahepatic cholangiocarcinoma.

HEADINGS: Endoscopy. Cholangiocarcinoma. Jaundice. Cholangiopancreatography, endoscopic retrograde.



www.facebook.com/abcdrevista



www.instagram.com/abcdrevista



www.twitter.com/abcdrevista

Trabalho realizado na ¹Faculdade de Medicina de Ribeirão Preto, Universidade de São Paulo, Centro de Endoscopia Gastrointestinal, Departamento de Cirurgia e Anatomia, Ribeirão Preto, SP, Brasil; ²Universidade de São Paulo, Instituto de Física de São Carlos, São Carlos, SP, Brasil; ³Faculdade de Medicina de Ribeirão Preto, Universidade de São Paulo, Departamento de Patologia, Ribeirão Preto, SP, Brasil

Como citar este artigo: Brunaldi VO, Brunaldi JE, Vollet-Filho JD, Brunaldi MO, Ardengh JC, Bagnato VS, Dos-Santos JS, Kemp R. Terapia fotodinâmica em colangiocarcinoma extra-hepático utilizando colangioscopia digital. ABCD Arq Bras Cir Dig. 2020;33(1):e1490. DOI: /10.1590/0102-672020190001e1490

Correspondência:

Vítor Ottoboni Brunaldi
E-mail: vbrunaldi@gmail.com;
vobrunaldi@hcrp.usp.br

Fonte de financiamento: não há.

Nenhum Conflito de interesse: não há
Recebido para publicação: 03/09/2019
Aceito para publicação: 07/01/2020

INTRODUÇÃO

O colangiocarcinoma (CC) é neoplasia rara, porém agressiva, originária das células epiteliais biliares^{2,4}. Seu tratamento é complexo e multidisciplinar⁵, e a ressecção cirúrgica ainda é a única opção curativa. Infelizmente, a maioria dos casos se apresentam como massas irredutíveis ao diagnóstico^{4,6,14}.

O tratamento sistêmico não-curativo envolve a quimioterapia, além de radioterapia em casos selecionados. O alívio sintomático também é central, ou seja, suporte clínico otimizado. O CC extra-hepático geralmente evolui com icterícia obstrutiva¹², tornando necessária a drenagem biliar. Além de aliviar os sintomas e prevenir a colangite, a drenagem também é obrigatória antes do início da quimioterapia sistêmica¹.

A colangiopancreatografia endoscópica retrógrada (CPRE) é a via preferida para a drenagem biliar no cenário paliativo¹². Envolve a remoção de detritos e a colocação de stent biliar, utilizando-se habitualmente um stent metálico autoexpansível. Métodos ablativos locais, como radiofrequência e terapia fotodinâmica (TFD), também podem ser associados¹⁶.

A TFD é modalidade baseada em laser específica para tecido neoplásico que foi introduzida como terapia adjuvante ao stent biliar. Requer uma infusão intravenosa prévia de agente fotossensibilizante que se concentra nas células neoplásicas. Durante a sessão de TFD, o tumor é exposto a um comprimento de onda específico da luz que interage com o fotossensibilizador. Essa interação cria radicais livres de oxigênio altamente citotóxicos, levando à destruição das células tumorais e poupando as saudáveis^{3,8}.

Recentemente a colangioscopia de operador único foi descrita para ajudar a direcionar a luz na TFD biliar. Alguns autores defendem que ele permite direcionamentos precisos, hipoteticamente melhorando os resultados^{10,15}. No entanto, esses são relatórios esparsos e a maioria descreve o uso do colangioscópio de primeira geração.

O objetivo deste artigo foi descrever o uso de um colangioscópio digital para direcionar a iluminação durante sessão de TFD em CC extra-hepático usando uma fonte de laser desenvolvida nacionalmente.

MÉTODOS

Técnica

Informação sobre o procedimento de TFD.

O paciente recebe fotossensibilizador intravenoso (Photogen®, King of Prussia, PA, EUA - 1,5 mg / kg) 24 h antes do procedimento. Seu pico de absorção de luz está no comprimento de onda de 630 nm. O procedimento começa com duodenoscopia padrão (Olympus TJF-180) sob anestesia geral. Após a identificação da papila duodenal maior e da canulação retrógrada, o colangioscópio digital (SpyGlass™ DS, Boston Scientific, Natick, MA) é introduzido no ducto biliar comum. Em seguida, o exame colangioscópico ajuda a identificar a estenose neoplásica. Sob visualização direta, o cateter de iluminação (Medlight S.A., RD10-323, Suíça) é avançado através do colangioscópio. Este consiste em uma cânula de três vias típicas. A primeira porta possui um difusor de luz cilíndrico de 1 cm de comprimento na extremidade. Duas marcas radiopacas negras demarcam os limites do difusor. A segunda porta acomoda um fio-guia de 0,025 polegadas e a terceira é um portal para injeção (Figura 1). Após o posicionamento sob orientação colangioscópica, a iluminação é iniciada. A dose é de 90 J/cm², com potência de 70 mW/cm² (Figura 2). O reposicionamento é recomendado a cada centímetro para cobrir toda a área estenosada. Ao final do procedimento, nova colangioscopia avalia o ducto biliar quanto ao resultado imediato e a eventos adversos.




FIGURA 1 – A) Fibra com invólucro; B) fibra sem invólucro; C) extremidade proximal do cateter de iluminação; D) extremidade distal da fibra e entre as duas marcas de metal está o difusor a laser de 1 cm



FIGURA 2 - O controlador de mão da fonte de luz

Cuidados pós-procedimento

O paciente é mantido em jejum pelas próximas 24 h. Se nenhum evento adverso for detectado, a dieta oral é iniciada. A alta hospitalar é feita sob orientação estrita na fotoproteção (prevenção da exposição à luz e uso de óculos de sol), especialmente durante a primeira semana após a sessão de TFD.

RESULTADOS

Esse procedimento foi aplicado em um homem de 82 anos encaminhado ao nosso centro terciário devido à icterícia obstrutiva e perda de peso nos últimos dois meses. Ultrassonografia endoscópica (EUS) revelou dilatação intensa do ducto biliar comum associada à coledocolitíase. CPRE confirmou esses achados, mas não foi capaz de remover as pedras devido à dilatação desproporcional do ducto biliar comum. Portanto, optou-se por stent plástico biliar. O paciente apresentou melhora em sua condição clínica, mas a colestase retornou 45 dias após o primeiro procedimento. Duas outras CPREs não conseguiram remover os cálculos. Durante o terceiro procedimento, ficou clara longa estenose irregular do ducto hepático comum e ele foi encaminhado para outra avaliação ecoendoscópica.

Além da coledocolitíase, o novo EUS revelou dilatação do ducto hepático por massa sólida hipocóica bem circunscrita, medindo 1,8x2 cm, comprimindo o ducto hepático comum. A massa parecia envolver também a artéria hepática comum. Punção ecoguiada confirmou o diagnóstico de colangiocarcinoma

moderadamente diferenciado (Bismuth I).

Após estadiamento, a massa foi considerada irressecável e o paciente encaminhado para tratamento paliativo. Após reunião multidisciplinar com a equipe de oncologia, foi proposta TFD adjunta para tratar da obstrução biliar recorrente. O procedimento transcorreu sem intercorrências e teve duração de 150 min (Figura 3). Ao final, foi realizada drenagem biliar com stent plástico de 10 Fr, uma vez que stent metálico autoexpansível não era disponível naquele momento.

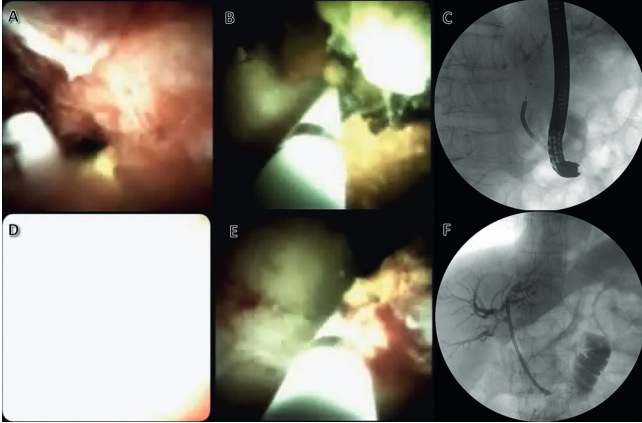


FIGURA 3 - Terapia fotodinâmica (TFD) de colangiocarcinoma extra-hepático utilizando colangioscopia digital para fornecer o laser: A) identificação colangioscópica da estenose neoplásica; B) colocação do cateter de iluminação através da estenose neoplásica; C) controle fluoroscópico do posicionamento do cateter da TFD; D) aparência colangioscópica durante a iluminação; E) reposicionamento da fibra após a primeira iluminação; F) controle fluoroscópico final após a sessão de TFD e implante de stent plástico.

Na semana subsequente, o paciente não apresentou nenhum sinal ou sintoma de fotossensibilidade. Houve, no entanto, recorrência precoce da colestase complicada com colangite. CPRE revelou obstrução do stent com detritos e lama biliar secundários à necrose tumoral. A varredura biliar seguida de nova drenagem resolveu a condição aguda do paciente. Posteriormente, ele permaneceu assintomático por três meses, o período mais longo desde o início da doença. Na sua próxima recorrência, ele foi drenado com um stent metálico autoexpansível. Ele continuou com tratamento sistêmico e, por fim, necessitou também de um stent duodenal para palição de disfagia. Ele morreu devido a complicações de metástases pulmonares dois anos após o início dos sintomas e 15 meses após a sessão de TFD.

DISCUSSÃO

Este é o primeiro relato de TFD biliar guiada por colangioscopia digital fora dos Estados Unidos da América. Além disso, o emprego de uma fonte de laser brasileira e o bom resultado clínico tornam este relatório único e relevante.

A TFD tem sido amplamente empregada na última década para o tratamento local específico de neoplasia biliar irressecável. De fato, vários estudos já avaliaram a eficácia da TFD mais a drenagem biliar e demonstraram a superioridade da associação em comparação à drenagem exclusiva^{3,9,18}. Além disso, algumas publicações demonstraram que a TFD mais a quimioterapia são superiores à quimioterapia isolada¹³. Nesse sentido, Moole et al.⁷ publicaram recentemente metanálise reunindo 10 estudos e 402 pacientes comparando TFD mais stent biliar vs. apenas stent biliar. Os autores demonstraram que os pacientes submetidos à TFD adjunta apresentaram maior taxa de sucesso de drenagem biliar (definida como redução

>50% nos níveis de bilirrubina em sete dias), maiores taxas de sobrevivência, melhora significativa no escore de Karnofsky e menores taxas de colangite pós-procedimento. Apesar da alta heterogeneidade, uma análise de subgrupo envolvendo apenas estudos prospectivos confirmou todos esses achados, exceto a redução na taxa de colangite⁷.

Como principal efeito colateral, a fotossensibilidade ocorre em cerca de 11% dos pacientes⁷. No entanto, pode ser efetivamente prevenida com recomendações simples, como evitar a exposição a luzes naturais e artificiais e usar óculos de sol. Outros fatores que dificultaram a ampla aceitação da TFD são os altos custos e a disponibilidade limitada de equipamentos e expertise local¹¹. O uso da tecnologia local pode reduzir significativamente os custos, permitindo maior disponibilidade de equipamentos e, finalmente, ajudando a nutrir o desenvolvimento de expertise local. Essas informações enfatizam a importância do presente estudo.

Alguns autores já descreveram o uso da colangioscopia para direcionar o fornecimento da energia luminosa. Em 2011, Talreja et al.¹⁷ publicaram um estudo de coorte retrospectivo relatando redução significativa no tempo de exposição à fluoroscopia de pacientes submetidos à TFD guiada por colangioscopia em comparação com aqueles submetidos à TFD padrão. Embora a diferença não tenha atingido significância estatística, os autores também encontraram melhora na sobrevida global: o grupo intervenção (TFD + colangioscopia) teve aumento médio de 186 dias na sobrevida.

Hipoteticamente, o controle visual da aplicação do laser poderia otimizar o tratamento, levando ao aumento da necrose tumoral e à menor exposição do tecido saudável à luz, explicando o aumento da sobrevida média encontrada por Talreja et al.¹⁷. Os autores empregaram o colangioscópio de primeira geração. A segunda geração, denominada colangioscópio digital, traz melhorias significativas no manuseio e na qualidade da imagem, o que poderia aumentar ainda mais os benefícios da associação. Até o momento, apenas um caso de TFD com colangioscopia digital foi relatado¹⁵. O presente estudo é, portanto, o segundo estudo no mundo, o primeiro fora dos EUA e o único a empregar uma fonte de luz desenvolvida localmente.

Todavia, este relato não está isento de limitações. O nível de evidência é baixo e a generalização desses resultados não é aconselhável. No entanto, ele pode e deve ser usado para apoiar estudos prospectivos robustos que possam refinar o método e padronizar o procedimento. Além disso, nosso paciente não era virgem de drenagem endoscópica. Se fosse, o resultado da TFD poderia ter sido ainda melhor, uma vez que geralmente quanto mais cedo o tratamento, melhor o resultado. Finalmente, não tivemos stent metálico autoexpansível para drenagem imediata após a sessão de TFD. O uso do stent plástico provavelmente explica a recorrência precoce da colestase, que poderia ter sido evitada se um metálico maior tivesse sido empregado inicialmente.

CONCLUSÃO

A TFD biliar guiada por colangioscopia digital é viável e parece segura e eficaz como uma modalidade auxiliar na palição de colangiocarcinoma extra-hepático.

REFERÊNCIAS

- Benson Ab 3Rd, D'angelica Mi, Abbott De, Abrams Ta, Alberts Sr, Saenz Da, Are C, Brown Db, Chang Dt, Covey Am, Hawkins W, Iyer R, Jacob R, Karachristos A, Kelley Rk, Kim R, Palta M, Park Jo, Sahai V, Scheffer T, Schmidt C, Sicklick Jk, Singh G, Sohal D, Stein S, Tian Gg, Vauthey J-N, Venook Ap, Zhu Ax, Hoffmann Kg, Darlow S. Nccn Guidelines Insights: Hepatobiliary Cancers, Version 1.2017. *J Natl Compr Canc Netw* 2017; 15: 563-573
- Chedid, Marcio F. Et Al. Hepatocellular Carcinoma: Diagnosis And Operative Management. *Abcd, Arq. Bras. Cir. Dig.*, Dec 2017, Vol.30, No.4, P.272-278. Issn 0102-6720

3. Dolak W, Schwaighofer H, Hellmich B, Stadler B, Spaun G, Plieschnegger W, Hebenstreit A, Weber-Eibel J, Siebert F, Emmanuel K, Knoflach P, Gschwantler M, Vogel W, Trauner M, Puspok A. Photodynamic Therapy With Polyhematoporphyrin For Malignant Biliary Obstruction: A Nationwide Retrospective Study Of 150 Consecutive Applications. *United Eur Gastroenterol J* 2017; 5: 104-110
4. Gatto M, Bragazzi Mc, Semeraro R, Napoli C, Gentile R, Torrice A, Gaudio E, Alvaro D. Cholangiocarcinoma: Update And Future Perspectives. *Dig Liver Dis* 2010; 42: 253-260
5. Guro H, Kim Jw, Choi Y, Cho Jy, Yoon Y-S, Han H-S. Multidisciplinary Management Of Intrahepatic Cholangiocarcinoma: Current Approaches. *Surg Oncol* 2017; 26: 146-152
6. Lopes, Felipe De Lucena Moreira Et Al. Influence Of Hepatocellular Carcinoma Etiology In The Survival After Resection. *Abcd, Arq. Bras. Cir. Dig.*, June 2016, Vol.29, No.2, P.105-108. Issn 0102-6720C
7. Moole H, Tathireddy H, Dharmapuri S, Moole V, Boddireddy R, Yedama P, Dharmapuri S, Uppu A, Bondalapati N, Duwuri A. Success Of Photodynamic Therapy In Palliating Patients With Nonresectable Cholangiocarcinoma: A Systematic Review And Meta-Analysis. *World J Gastroenterol* 2017; 23: 1278-1288
8. Ortner M-A. Photodynamic Therapy For Cholangiocarcinoma. *Lasers Surg Med* 2011; 43: 776-780
9. Ortner Mej, Caca K, Berr F, Liebetruith J, Mansmann U, Huster D, Voderholzer W, Schachschal G, Mossner J, Lochs H. Successful Photodynamic Therapy For Nonresectable Cholangiocarcinoma: A Randomized Prospective Study. *Gastroenterology* 2003; 125: 1355-1363
10. Patel J, Rizk N, Kedia P, Sharaiha Rz, Kahaleh M. Cholangioscopy-Assisted Photodynamic Therapy For Cholangiocarcinoma. *Gastrointest Endosc* 2015; 81: 1012-1013
11. Petersen Bt, Chuttani R, Croffie J, Disario J, Liu J, Mishkin D, Shah R, Somogyi L, Tierney W, Wong Kee Song Lm. Photodynamic Therapy For Gastrointestinal Disease. *Gastrointest Endosc* 2006; 63: 927-932
12. Qureshi K, Jesudoss R, Al-Osaimi Ams. The Treatment Of Cholangiocarcinoma: A Hepatologist's Perspective. *Curr Gastroenterol Rep* 2014; 16: 412
13. Quyn Aj, Ziyaie D, Polignano Fm, Tait Is. Photodynamic Therapy Is Associated With An Improvement In Survival In Patients With Irresectable Hilar Cholangiocarcinoma. *Hpb (Oxford)* 2009; 11: 570-577
14. Sá, Gustavo Pilotto D, Et Al. Liver Transplantation For Carcinoma Hepatocellular In São Paulo: 414 Cases By The Milan/Brazil Criteria. *Abcd, Arq. Bras. Cir. Dig.*, Dec 2016, Vol.29, No.4, P.240-245. Issn 0102-6720
15. Saumoy M, Kumta Na, Kahaleh M. Digital Cholangioscopy For Targeted Photodynamic Therapy Of Unresectable Cholangiocarcinoma. *Gastrointest Endosc* 2016; 84: 862
16. Schmidt A, Bloechinger M, Weber A, Siveke J, Von Delius S, Prinz C, Schmitt W, Schmid Rm, Neu B. Short-Term Effects And Adverse Events Of Endoscopically Applied Radiofrequency Ablation Appear To Be Comparable With Photodynamic Therapy In Hilar Cholangiocarcinoma. *United Eur Gastroenterol J* 2016; 4: 570-579
17. Talreja Jp, Degaetani M, Sauer Bg, Kahaleh M. Photodynamic Therapy For Unresectable Cholangiocarcinoma: Contribution Of Single Operator Cholangioscopy For Targeted Treatment. *Photochem Photobiol Sci* 2011; 10: 1233-1238
18. Zoepf T, Jakobs R, Arnold Jc, Apel D, Riemann Jf. Palliation Of Nonresectable Bile Duct Cancer: Improved Survival After Photodynamic Therapy. *Am J Gastroenterol* 2005; 100: 2426-2430