

COMPLICAÇÕES CIRÚRGICAS PRECOSES APÓS BYPASS GÁSTRICO: REVISÃO DA LITERATURA

Early surgical complications after gastric by-pass: a literature review

Pablo A. ACQUAFRESCA¹, Mariano PALERMO¹, Tomasz ROGULA², Guillermo E. DUZA¹, Edgardo SERRA¹

Trabalho realizado na ¹Divisão de Cirurgia Bariátrica CIEN-DIAGNOMED - afiliada da Universidade de Buenos Aires, Buenos Aires, Argentina e ²Fundação Cleveland Clinic, Instituto de Cirurgia Bariátrica e Metabólica, Cleveland, Ohio, USA (¹Division of Bariatric Surgery - CIEN-DIAGNOMED - affiliated to the University of Buenos Aires, Buenos Aires, Argentina and ²Cleveland Clinic Foundation, Bariatric and Metabolic Institute, Cleveland, OH, USA).

DESCRIPTORIOS - Complicações pós-operatórias. Seguimento. Derivação gástrica. Anastomose em Y-de-Roux. Obesidade.

RESUMO - Introdução: O bypass gástrico é hoje o procedimento bariátrico mais realizado, mas, apesar disso, várias complicações podem ocorrer com variada morbimortalidade. Provavelmente todos os cirurgiões bariátricos conhecem essas complicações, mas como a cirurgia bariátrica continua a se espalhar, o cirurgião geral deve estar familiarizado com essas complicações e seu manuseio. As complicações do bypass gástrico podem ser divididas em dois grupos: as precoces e tardias, tendo em conta o período de duas semanas após a operação. Este artigo irá focar as precoces. **Método:** Foi realizada revisão da literatura utilizando as bases Medline/PubMed, Cochrane Library, SciELO, e informações adicionais sobre sites institucionais de interesse cruzando os descritores: bypass gástrico AND complicações; seguimento AND complicações; complicações pós-operatórias AND anastomose, Roux-en-Y; obesidade AND complicações pós-operatórias. A língua usada para a busca foi o inglês. **Resultados:** Foram selecionados 26 artigos que combinavam com os descritores. As complicações imediatas foram: fistula na linha de grameamento, sangramento gastrointestinal, obstrução intestinal e reconstrução incorreta da alça em Roux. **Conclusão:** O conhecimento sobre as estratégias de como reduzir o risco e incidência das complicações deve ser adquirido ao longo do tempo, e cada cirurgião deve estar familiarizado com essas complicações, a fim de reconhecê-las precocemente e realizar a melhor intervenção.

Correspondência:

Mariano Palermo
 E-mail: palermomd@msn.com

Fonte de financiamento: não há
 Conflito de interesses: não há

Recebido para publicação: 13/06/2014
 Aceito para publicação: 11/11/2014

HEADINGS - Postoperative complications. Follow-up studies. Gastric bypass. Anastomosis, Roux-en-Y. Obesity.

ABSTRACT - Introduction: Gastric bypass is today the most frequently performed bariatric procedure, but, despite of it, several complications can occur with varied morbimortality. Probably all bariatric surgeons know these complications, but, as bariatric surgery continues to spread, general surgeon must be familiarized to it and its management. Gastric bypass complications can be divided into two groups: early and late complications, taking into account the two weeks period after the surgery. This paper will focus the early ones. **Method:** Literature review was carried out using Medline/PubMed, Cochrane Library, SciELO, and additional information on institutional sites of interest crossing the headings: gastric bypass AND complications; follow-up studies AND complications; postoperative complications AND anastomosis, Roux-en-Y; obesity AND postoperative complications. Search language was English. **Results:** There were selected 26 studies that matched the headings. Early complications included: anastomotic or staple line leaks, gastrointestinal bleeding, intestinal obstruction and incorrect Roux limb reconstruction. **Conclusion:** Knowledge on strategies on how to reduce the risk and incidence of complications must be acquired, and every surgeon must be familiar with these complications in order to achieve an earlier recognition and perform the best intervention.

INTRODUÇÃO

Entre todos os procedimentos bariátricos, o bypass gástrico em Y-de-Roux (RYGB) é o mais realizado¹³. Pertence ao grupo dos procedimentos combinados, porque gera restrição e má-absorção.

A restrição é gerada pelo exérese do estômago proximal, reduzindo assim o seu volume, e a criação de uma bolsa de cerca de 10 a 25 ml, deixando o resto do estômago excluído.

Por outro lado, a má-absorção é gerada através da divisão do intestino delgado formando uma alça alimentar (alça de Roux) e outra biliopancreática. O alça alimentar de Roux-en-Y é criada através da divisão do jejuno 50 cm abaixo do ligamento duodenojejunal. Em seguida, ela é medida e uma jejunojejunostomy mecânica laterolateral é criada, a 150 cm abaixo da gastrojejunoanastomose.

Apesar de bem documentada sua segurança^{1,7,11,28,30}, várias complicações podem ocorrer com diferentes graus de morbidade e mortalidade. Essas complicações incluem: fistula na linha de grameamento, sangramento gastrointestinal, obstrução intestinal, estenose de anastomose, ulceração marginal e fistula gastrogástrica e, ainda, incorreta reconstrução da alça em Roux, embora menos comum Roux.

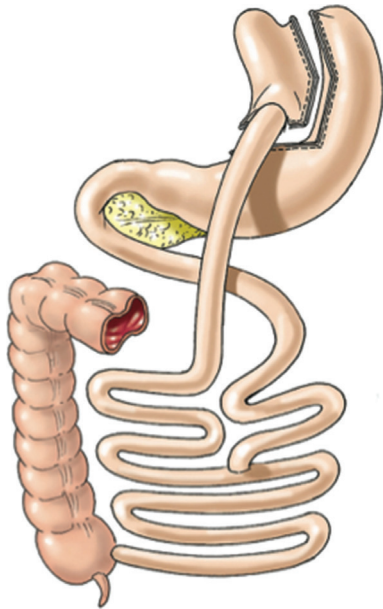


FIGURA 1 - Bypass gástrico em Y-de-Roux (Laparoscopic Gastrointestinal Surgery. Palermo, Gimenez, Gagner. Cadiere and Dapri chapter) AMOLCA 2014

MÉTODO

A revisão da literatura foi realizada utilizando Medline/PubMed, Cochrane Library, SciELO, e informações adicionais sobre sites institucionais de interesse cruzando os descritores: bypass gástrico AND complicações; seguimento AND complications; complicações pós-operatórias AND anastomose em Y-de-Roux; obesidade AND complicações pós-operatórias. A língua utilizada na pesquisa foi o inglês. Foram selecionados 26 estudos que combinavam com os descritores de complicações precoces que incluíram: deiscência da anastomose ou da linha de grampeamento, hemorragia gastrointestinal, obstrução intestinal e incorreta reconstrução da alça em Roux

Deiscência da anastomose ou da linha de grampeamento

Esta complicação pode ser definida como inadequada cicatrização do tecido para permitir a saída de material gastrointestinal através da linha de grampos ou sutura. Ele permanece como uma das causas mais comuns de morte após RYGB; a mortalidade associada pode ser de até 37,5-50%^{8,9}, representando a segunda causa de morte, que em conjunto com embolia pulmonar, representam mais de 50% das causas de morte em pacientes submetidos à cirurgia bariátrica.

A incidência desta complicação varia de 0 a 5,6% em grandes séries e não diferiram significativamente entre RYGB laparoscópica e laparotômica⁸.

Há cinco potenciais locais de vazamento após RYGB: gastrojejunostomia, linha de grampeamento da bolsa gástrica, linha de grampeamento na alça em Roux, jejunojejunostomia e linha gástrica de grampos remanescente. A frequência destas localizações é mostrada na Tabela 1.

Tabela 1 - Frequência e locais de vazamento

Localização	Incidência
Gastrojejunostomia	67,8%
Bolsa gástrica	10,2%
Estômago excluído	3,4%
Anastomose jejunojejunal	5%
Gastrojejunostomia e na bolsa	3,4%
Bolsa mais estômago excluído	3,4%
Local indeterminado	6,8%

Diferentes fatores de risco para o desenvolvimento de vazamento foram estudados e demonstrou-se que os pacientes com maior risco são principalmente aqueles mais velhos, super-obesos, homens, e aqueles com múltiplas co-morbidades e operações bariátricas prévias ou revisionais^{8,14,27,28,31}.

Por outro lado, a técnica operatória também pode estar relacionada com a prevenção de vazamento: disparo apropriado de tipo e tamanho de grampos, reforço da linha de grampeamento com material biológico¹¹, o uso do selante de fibrina^{5,17}, teste de vazamento no intra-operatório, anastomose sob tensão, e cuidado com isquemia na RYGB laparoscópica¹⁷.

Embora a maioria das fístulas ocorra cinco a sete dias após a operação e estão relacionada à isquemia, 95% das que ocorrem dentro de dois dias da operação, provavelmente, resultam de erro técnico²⁰. No que diz respeito à descarga de grampos, um possível erro pode ocorrer quando eles não envolvem ou não fecham completamente quando o grampeador endoscópico é acionado. Isso pode ocorrer quando é selecionado cartucho de grampos de tamanho errado. Como resultado, eles parecem estarem disparados e colocados adequadamente, mas alguns ou todos os grampos podem tornar-se desalojados promovendo deiscência.

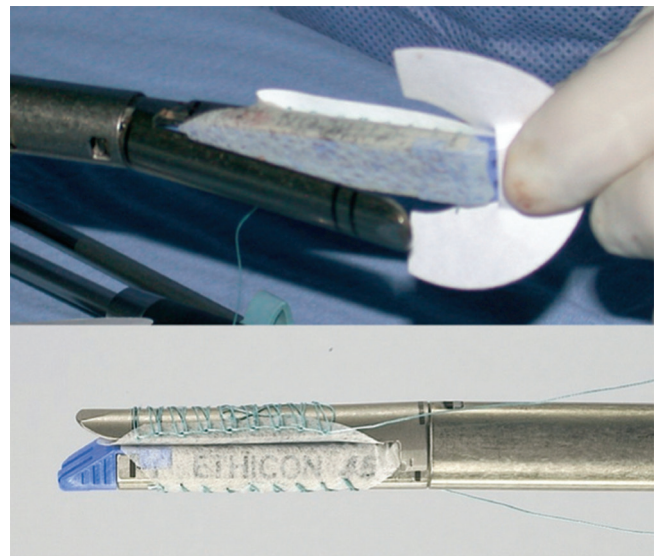


FIGURA 2 - Suturas de reforço na linha de grampos como luvas feitas em ambas as partes da carga do grampeador: a que se encaixa na mandíbula do cartucho, e outra que se encaixa na bigorna²³

Outro erro pode ocorrer quando um grampo solto é retido no ápice da linha de grampos anteriormente disparado. O disparo do dispositivo sobre o grampo solto pode danificar grampos subsequentes implantados ou o grampo solto pode danificar o mecanismo de disparo grampeador levando à insuficiência do bypass em cunha¹⁷. Falha nesse disparo ocorre quando a lâmina de corte do grampeador é empurrada em sua trilha com um grampo livre arrastado pela lâmina. Como resultado, os grampos de um lado selam enquanto o outro lado abre. Devido a estes problemas potenciais, cada descarga de grampos deve ser cuidadosamente inspecionada em ambos os lados para que a qualidade e integridade da linha de grampos e todos os grampos livres sejam localizados no vértice da linha de sutura e removido antes do próximo disparo².

Material biológico de reforço, como o ácido poliglicólico e trimetilenocarbonato ou tiras de pericárdio bovino foram propostos como reforço da linha de grampeamento, a fim de reduzir a taxa de vazamento (Figura 2). Os resultados em termos de redução de fugas não são tão conclusivos

como a diminuição do risco de sangramento na linha de grampeamento^{3,6,17}. O ácido poliglicólico e materiais trimetilenocarbonato de reforço de grampos (poliglicólico 67%, trimetileno carbonato 33%) chamado Seamguard (WL Gore & Associates) tem vantagem sobre o pericárdio bovino, que este último é nonabsorvível, enquanto o Seamguard é completamente absorvido dentro de seis meses e é, portanto, menos propenso a causar fístula ou corrosão.

Selantes de fibrina têm sido usados com frequência crescente em uma variedade de campos cirúrgicos por sua habilidade única como hemostático e adesivo. Sintetizado a partir de plasma fresco congelado humano, e contém fibrinogênio, factor XIII, trombina, cálcio ionizado e fibronectina. Na presença de cálcio, a trombina facilita a ativação do factor XIII para polimerizar o monômero de fibrina e formar coágulo de fibrina insolúvel. O processo simula o último passo da cascata de coagulação. O fibrinogênio dá ao sistema tanto sua capacidade hemostática como a adesiva. A cola de fibrina é solidificada em massa firme e branca, borrachosa com fortes propriedades adesivas dentro de poucos segundos após ser misturada. A aplicação dela presente nas linhas de sutura, reduz a incidência de fugas como alguns estudos têm demonstrado¹⁶.

Como foi dito antes, a maioria das fístulas ocorre na gastrojejunostomia (Tabela 1); portanto, os cirurgiões devem usar algum método para intraoperatoriamente testar a integridade desta anastomose, quer através de instilação de azul de metileno por meio de uma sonda orogástrica ou insuflação de ar através de uma sonda orogástrica ou gastroscópio flexível com a anastomose submersa²⁸. Tensão da anastomose tem sido proposta como um fator de risco para vazamentos após o bypass gástrico, pois pode resultar em estresse que excede as pressões de ruptura de uma anastomose grampeada ou suturada. O principal fator técnico que tem sido estudado e relatado é o papel da orientação da alça em Roux no desenvolvimento da fístula, após RYGB.

Teoricamente, em comparação com o percurso antecólico, o retrocólico na alça em Roux tem caminho mais direto para a bolsa gástrica e pode ser associado à menor tensão anastomótica da gastrojejunoanastomose. Os estudos até agora relatados apresentaram resultados conflitantes. Edwards et al.¹² relataram que as fugas podem ocorrer mais frequentemente após a antecólica (3%) versus retrocólica (0,5%) na RYGB laparoscópica. No entanto, Bertucci et al.⁵ não relataram fístula, após 141 procedimentos retrocólicos e 200 antecólicos e Carrasquilla et al.¹⁰ relataram taxa de fístula de 0,1% depois de 1000 procedimentos antecólicos contra 1,85% após 108 procedimentos retrocólicos. Portanto, estudo prospectivo e randomizado ainda é necessário para provar esta afirmação.

O diagnóstico de vazamentos baseia-se em sintomas clínicos, com ou sem a ajuda radiográfica¹⁹. Paciente que não evolui favoravelmente após o primeiro dia de pós-operatório e experimenta aumento da dor abdominal, taquicardia persistente, febre, taquipnéia, saída de drenagem purulenta, oligúria ou qualquer combinação destes sintomas requer investigação^{19,26,28}. Alguns estudos têm demonstrado que a taquicardia sustentada com frequência cardíaca acima de 120 batimentos por minuto é bom indicador de deiscência¹⁹.

Alguns grupos têm questionado a necessidade de estudos de contraste gastrointestinais superiores de rotina²⁷; no entanto, tais testes de rotina nas primeiras 24-36 h do pós-operatório é prática comum entre os cirurgiões bariátricos^{17,19}.

Alguns outros métodos que podem ser utilizados para detectar os vazamentos, além do contraste gastrointestinal superior, são tomografia computadorizada ou administração oral de azul de metileno para ver se ele sai pelos drenos²⁸.

Se a decisão é realizar estudos de contraste, achados

como coleções líquidas adjacentes à bolsa, fluido abdominal difuso, ar intraperitoneal livre, e contraste oral na drenagem, podem confirmar o diagnóstico.

Reconhecimento e tratamento precoce é a base do tratamento de vazamentos após RYGB. Dependendo da condição clínica do paciente e da magnitude do vazamento, diferentes tratamentos podem ser oferecidos, desde tratamento minimamente invasivo até reoperação.

O tratamento conservador pode ser eficaz em pacientes não-sépticos, hemodinamicamente estáveis e com vazamentos contidos. O cerne deste tratamento são antibióticos por via intravenosa, monitorização das secreções drenadas, alimentação nasoenteral ou nutrição parenteral total (dependendo do caso e da localização da fuga) e, se a fuga está contida e acessível, tratamento percutâneo pode ser realizado²⁸. Essa abordagem tem demonstrado ser bem sucedida e não tem a morbidade associada com reoperação²⁸.

Mas, se o paciente está hemodinamicamente instável, tem vazamento complicado, ou sinais de sepsis, tratamento cirúrgico é obrigatório. Os objetivos operacionais são: confirmar e reparar o vazamento, remover conteúdo gastrointestinal da cavidade abdominal e colocar drenos de sucção fechados.

O reparo do vazamento seria a situação ideal, mas muitas vezes a sutura do local do vazamento pode ser um desafio, devido a que os tecidos com inflamação aguda podem não ser passíveis de suportar suturas. Em tais casos, a remoção do conteúdo gastrointestinal e colocação de tubos de drenagem pode ser a opção mais segura. Dependendo das habilidades da equipe cirúrgica a abordagem pode ser laparoscópica ou aberta.

Outras opções que foram descritas para controlar vazamento são o reforço omental na área de vazamento²⁴ e a injeção endoscópica do selante de fibrina no local da fuga¹⁸.

Manter a nutrição é obrigatório para permitir a cicatrização dos tecidos no local do vazamento. A fim de alcançar este objetivo, a colocação de alimentação por gastrostomia no remanescente gástrica ou por jejunostomia deve ser considerado. Isto permite continuar a nutrição enteral enquanto o intestino é mantido no local do vazamento.

Vazamentos na linha de sutura ou na anastomose são a principal preocupação para os cirurgiões bariátricos ao realizar RYGB. Embora a incidência seja baixa, suas complicações podem ser devastadoras. O cuidado deve ser tomado quando se dispara o grampeador, de acordo com as diretrizes mencionadas anteriormente. Se ocorrer vazamento, o reconhecimento precoce é essencial para evitar maiores complicações e reduzir a morbidade e mortalidade. A linha de tratamento irá variar de acordo com o estado clínico do paciente.

Hemorragia gastrointestinal

Entre as complicações precoces, o sangramento é uma das mais temidas pelos cirurgiões. A literatura relata incidência entre 1,9% e 4,4%^{19,22} e sua incidência pode ser maior em pacientes com operação abdominal anterior, devido as aderências requerindo adesiólise intraoperatória.

Curiosamente, uma revisão sistemática comparando RYGB aberto contra o laparoscópico mostraram que a frequência de hemorragia no trato gastrointestinal foi significativamente maior no RYGB série laparoscópica (LRYGB) de 1,9% vs 0,6%. Algumas hipóteses para explicar este aumento da incidência de sangramento no LRYGB na era da cirurgia minimamente invasiva são o uso excessivo de quimioprofilaxia na prevenção de trombose venosa profunda e a diminuição da prática de segundo plano se sutura sobre a linha de grampeamento.

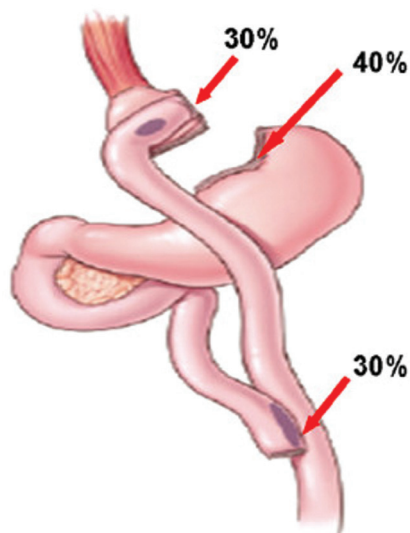


FIGURA 3 - Locais de sangramento nas linhas de sutura¹⁵

O sangramento após LRYGB pode ter origem em um dos cinco potenciais linhas: bolsa gástrica, estômago excluído, alça de Roux, gastrojejunojunostomia e jejunojejunojunostomia. O sangramento ocorre nas bordas do tecido seccionado ou nos locais de penetração do grampo do tecido. Em ordem de frequência, os locais de sangramento no grampeamento são: 40% na linha do estômago remanescente; 30% na linha gastrojejunal; e 30% na linha jejunojejunal (Figura 3). Locais adicionais de sangramento incluem o fígado, o baço e portais.

Existem dois tipos de hemorragia pós-operatória após LRYGB: intraperitoneal ou intraluminal. O primeiro é o sangramento para dentro da cavidade abdominal, possivelmente a partir de linhas da gastrojejunojunostomia, da bolsa gástrica, da jejunojejunojunostomia ou do estômago excluído³⁵. O segundo, ocorre dentro do lúmen do trato digestivo nos locais acima mencionados. O último geralmente ocorre como sangramento tardio, enquanto o sangramento intraperitoneal como hemorragia precoce.

Como qualquer sangramento associado à cirurgia, o reconhecimento precoce é essencial. Os sinais e sintomas clínicos são cruciais para determinar as medidas mais adequadas para a gestão desta complicação potencialmente fatal. Alguns cirurgiões defendem o uso de drenos para o reconhecimento precoce de hemorragia. Entretanto, como em outras áreas da cirurgia gastrointestinal, drenos nem sempre são indicadores confiáveis, particularmente no caso de hemorragia intraluminal. Portanto, mais uma vez, parâmetros clínicos e exames laboratoriais tornam-se mais importantes. A presença de palidez, tontura, confusão, taquicardia, hipotensão, hematêmese, sangue vermelho vivo pelo reto, queda no nível de hemoglobina, grande quantidade de líquido sanguinolento do drenos abdominais e baixa produção de urina deve alertar o cirurgião para sangramento pós-operatório em curso¹⁹.

O tratamento depende do momento de início e pela apresentação clínica. Em casos de apresentação tardia (>48 h) hemorragia gastrointestinal pós-operatória, pode ser gerida de forma conservadora na maioria dos casos, principalmente quando associada à ausência de sintomas agudos clínicos e melena, o que pode indicar a passagem de sangue antigo e sangramento inativo. Nestes casos pode ser bem sucedida a suspensão da quimioprofilaxia venosa profunda e espera vigilante com terapia de apoio.

Por outro lado, o sangramento pós-operatório precoce, ocorrendo dentro de algumas horas após a operação, manifestado por hematêmese ou sangue vermelho vivo pelo reto na presença de sinais clínicos de sangramento é clara indicação de intervenção cirúrgica urgente. Deve ser

realizada exploração abdominal usando laparoscopia ou abordagem aberta. Se o paciente estiver hemodinamicamente instável, a laparoscopia é relativamente contraindicada porque o aumento da pressão intra-abdominal durante o pneumoperitônio pode resultar em piora hemodinâmica.

Os objetivos são evacuar a maioria dos coágulos, tentar identificar e controlar o local sangrante, sobressuturar as linhas de grampeamento²³ ou todas as linhas se o paciente estiver instável hemodinamicamente e não tiver um local de sangramento óbvio²². Estômago excluído dilatado pode ser devido ao enchimento por coágulos, e, nestes casos, é necessário evacuar os coágulos e colocar dreno tubular para decompressão gástrica contínua. Não raro, nenhuma fonte óbvia de hemorragia pode ser determinada durante a re-exploração, mas o paciente ainda pode se beneficiar com a evacuação do hematoma intraperitoneal, o que pode acelerar o processo de recuperação por meio de encurtar a duração do íleo pós-operatório.

Uma importante quantidade de sangue pode ser perdida com hemorragia gastrointestinal aguda pós-operatória antes dos sinais clínicos aparentes abdominais desenvolverem-se. Hemorragia intra-abdominal é suspeitada com base em sinais clínicos - como hipotensão, taquicardia ou hematócrito caindo -, na ausência de qualquer fonte gastrointestinal óbvia, e re-exploração não deve ser adiada.

Embora hematêmese sugira origem na gastrojejunojunostomia, sangue vivo, vermelho, brilhante pelo reto talvez tenha origem no estômago remanescente ou na anastomose da jejunojejunojunostomia.

Suspeitando-se ser a fonte do sangramento proximal intraluminal, a melhor opção de tratamento é intervenção endoscópica, o que é de valor inestimável em controlar o sangramento da bolsa gástrica ou na gastrojejunojunostomia. Coagulação térmica, injeção de vasoconstritores, e clipagem são formas eficazes de controle do sangramento a partir destes locais⁴.

Endoscopia tem aplicação limitada para a gestão de sangramento na jejunojejunojunostomia devido ao longo comprimento da alça em Roux, particularmente em doentes com alça de 150 cm, e a grande quantidade de coágulos intraluminares proibindo boa visualização. Embora acesso endoscópico bem sucedido no sangramento da jejunojejunojunostomia tenha sido descrito⁴ não há nenhum papel endoscópico na linha de grampeamento no estômago excluído, que é inacessível para o endoscópio.

Existem alguns métodos possíveis para a prevenção de sangramento na linha de grampos. Um método consiste em utilizar grampeador linear com altura de grampos mais curta. Por exemplo, grampear com cargas lineares brancas (2,5 mm), em vez de cargas azuis (3,5 mm) para a criação do jejunojejunojunostomia ou carga azul em vez da verde (4,8 mm) para a criação da bolsa gástrica. A altura do grampo mais curta proporciona mais compressão dos tecidos e, portanto, resulta em melhor hemostase. No entanto, a menor altura do grampo não impede completamente sangramento pelo grampo e pode aumentar o risco de deiscência devido à aproximação tecidual inadequada.

Outro método para a prevenção de hemorragia da linha de grampeamento é o uso de um produto de reforço dos grampos. Peri-Strips Dry® (Synovis, Saint Paul, MN) são compostas por duas tiras de tecido biológico, derivadas de pericárdio bovino, que são aplicadas no grampeador linear e agem como material de justaposição nas linhas⁶. Seamguard® (WL Gore & Associates, Flagstaff, AZ) é reforço da linha de grampos e funciona de forma similar, usando ePTFE em vez de tecido biológico, mas esses produtos são não-absorvíveis. A presença de um corpo estranho ao lado do trato gastrointestinal pode conduzir infecção de corpo estranho e possível erosão. Então, Seamguard® bioabsorvível composto por material de sutura absorvível Maxon® que é degradada no

prazo de seis semanas após a operação pode ser opção melhor.

Outro método potencial para a prevenção de hemorragia gastrointestinal realizada por muitos cirurgiões é rotineiramente a sobressutura de todas as linhas na operação inicial. No entanto, esta é tarefa que consome tempo.

A hemorragia é complicação potencial após bypass gástrico. Sua incidência parece ser mais alta em LRYGB que em RYGB laparotômica. O tempo da intervenção deve ser baseada em estado clínico do paciente, incluindo os sinais vitais, hematócrito, e outras indicações de hemorragia contínua. A abordagem endoscópica de sangramento da bolsa gástrica pode ser bem sucedida. A exploração laparoscópica será obrigatória em caso de sangramento e sobressutura de todas as linhas intraperitoneais deve ser realizada. Em alguns pacientes, será necessário um tubo gástrico para evacuação de coágulos. As medidas preventivas incluem o uso de grampos com menor altura, sobressutura de rotina das linhas de grampeamento, e/ou o uso de produtos de reforço da linha de grampeamento.

Obstrução intestinal

As causas mais comuns de obstrução do intestino delgado na LRYGB estão relacionados à hérnia interna que é complicação temida e bem reconhecida após RYGB. Hérnia interna pode ser definida como protusão do intestino através de um defeito dentro da cavidade abdominal. A maioria das hérnias internas estão presentes no período pós-operatório tardio, em vez de mais precoce.

Em comparação com a abordagem aberta, a incidência de hérnia interna é maior após LRYGB, estimada entre 3-4,5%²⁵. Algumas hipóteses postulam que a abordagem laparoscópica reduz a manipulação do intestino e irritação peritoneal, por isso gera menos aderências pós-operatórias e, assim, menor fixação do intestino delgado à estruturas adjacentes. Em adição, rápida perda de peso após LRYGB com redução da gordura intraperitoneal pode promover maiores defeitos mesentéricos⁷.

A obstrução intestinal secundária à hérnias internas geralmente se apresenta no pós-operatório mais tardio, enquanto que obstruções do intestino delgado (em menos de um mês) comumente resultam de problemas técnicos com a alça de Roux. As causas incluem o bloqueio completo ou parcial da gastrojejunostomia ou jejunojunostomia, angulação aguda da alça de Roux, e estreitamento dela no nível de mesocólon transversal. Esta última é também vista como complicação tardia devido à cicatrização da abertura do defeito mesocólon transversal.

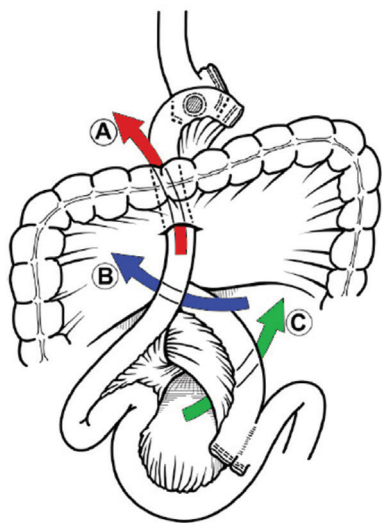


FIGURA 4 - Defeitos mesentéricos: A) mesocólon transversal; B) espaço de Petersen; e C) mesentério da jejunojunostomia³²

RYGB pode ser realizada utilizando qualquer via, antecólica ou retrocólica. Dependendo da abordagem escolhida uma série de defeitos mesentéricos potenciais são criados (Figura 4). A abordagem retrocólica cria três defeitos: um no mesocólon transversal, um no local da jejunojunostomia e um no espaço de Petersen (espaço criado entre a alça de Roux e o mesocólon transversal). A abordagem antecólica cria apenas dois defeitos mesentéricos: um na jejunojunostomia e outro no espaço de Petersen.

O local mais comum para hérnias internas e sua relação com a configuração da alça de Roux tem sido assunto de debate. Compreensivelmente, hérnias de defeitos mesocólicos são exclusivos da via retrocólica e não são vistos com a antecólica. Em alguns relatos, os defeitos mesocólicos foram os mais comuns entre todas as hérnias internas³³. Alguns autores relataram que hérnias do mesocólon transversal foram as mais comuns, seguidas pelas da jejunojunostomia e espaço de Petersen. Na abordagem antecólica, no entanto, são relatadas tanto na jejunojunostomia como no defeito mesentérico de Petersen; hérnia na jejunojunostomia é mais comum em algumas outras séries²⁵. Outros pesquisadores relataram maior incidência de hérnias de Petersen e jejunojunostomia com a via retrocólica. Diminuição significativa da obstrução do intestino delgado foi relatada por alguns autores após mudança da via retrocólica para antecólica.

Dor abdominal por distensão, com ou sem obstrução intestinal, é a apresentação mais comum da hérnia interna. Normalmente, aparece tardiamente, ocorrendo vários meses a anos após a operação, mas pode ocorrer no período pós-operatório imediato (sendo mais comum nesses casos, os problemas técnicos com a alça de Roux).

Alguns pacientes relatam episódios anteriores com sintomas gastrointestinais frequentes indefinidos leves sinalizando obstrução intermitente, antes de sua apresentação principal. O intestino delgado pode intermitentemente tornar-se preso e, em seguida, reduzir-se no local da hérnia, fazendo características atípicas sutis da obstrução intestinal. Náusea, vômitos, dor abdominal pós-prandial (geralmente no quadrante superior esquerdo) são queixas comuns; são devidas às alterações na anatomia gastrointestinal e os pacientes podem não apresentar sinais e sintomas típicos de obstrução intestinal.

Diagnóstico da obstrução pode ser feito através de estudo contrastado gastrointestinal superior. No entanto, a causa específica pode não ficar evidente. Achados que favorecem o diagnóstico de hérnia interna incluem conjunto de alças distendidas no abdome superior ou médio esquerdo, que permanecem relativamente fixas nesta posição nas imagens obtidas com o paciente em posição ereta.

A tomografia computadorizada pode ser útil em descrever sinais herniários. Em hérnia interna transmesentérica, quando a alça de Roux é herniada, a tomografia mostra um conjunto alças mais distendidas na posição esperada da alça de Roux. Outros achados tomográficos sugestivos incluem mesentério do intestino delgado atravessando o mesocólon do cólon transversal e localização da jejunojunostomia acima do cólon transversal⁴⁸. Além disso, a aglomeração, alongamento e ingurgitamento do tronco principal mesentérico pode sinalizar obstrução. A aparência rodada de gordura mesentérica ou vascular pode ser o melhor preditor independente da hérnia, com sensibilidade de cerca de 80% e especificidade de 90%.

No entanto, a tomografia computadorizada nem sempre é diagnóstica e a percentagem achados negativos em pacientes com hérnia interna pode ser de até 20%. Por isso deve ser considerado portador de hérnia todo o paciente com dor abdominal inexplicável que não se correlaciona com achados físicos. Alto índice de suspeição é fundamental para indicar intervenção precoce e prevenção de catástrofe

abdominal, como o longo segmento de isquemia intestinal.

Para evitar a obstrução após o bypass gástrico, devem ser tomadas medidas específicas. É recomendado o fechamento rotineiro do defeito mesentérico na jejunojejunostomia, mesocólon transverso, e no defeito de Petersen. Alguns autores defendem a colocação de uma "sutura anti-obstrução" na jejunojejunostomia para evitar obstrução intestinal no ramo aferente²⁹. Outros autores recomendam a colocação de sutura na extremidade proximal da alça de Roux, fixando-a no estômago remanescente para evitar angulação da parte proximal da alça de Roux no caso de uma técnica antecólica, antegástrica³³.

O uso de fio absorvível ou não absorvível, sutura contínua ou interrompida tem sido também uma questão de debate. Alguns autores que modificaram a sua técnica de absorvível para suturas não absorvíveis, e de pontos separados para sutura contínua, relataram redução na incidência de hérnias internas.

Deixando de lado a hérnias internas, a segunda causa mais comum de obstrução do intestino delgado após LRYGB é a obstrução na jejunojejunostomia, ocorrendo em cerca de 1,8% dos procedimentos antecólicos. Ela também pode ocorrer na abordagem retrocólica. Obstruções precoces na jejunojejunostomia podem ser causadas por problemas técnicos, como a torção do intestino, estreitamento, ou angulação aguda da anastomose. Outras causas incluem edema pós-cirúrgico da anastomose, estenose, isquemia e sangramento no grampeamento com formação de hematoma intraluminal. Obstruções iniciais em outros locais resultam geralmente de edema ou problemas técnicos com a posição da alça de Roux, tais como compressão extrínseca da alça à medida que atravessa o defeito mesocólico transverso no ponto da formação de cicatriz espessada nesta área.

Outras causas menos comuns após LRYGB incluem hérnias incisionais nos portais (portais maiores que 10 mm devem ser fechados rotineiramente para prevenir herniação), faixas adesivas, bezoares, estenoses de anastomose, e intussuscepção na jejunojejunostomia. Raramente, síndrome da artéria mesentérica superior, pode complicar o curso da LRYGB secundária à perda de peso rápida e causar sintomas de obstrução na saída gástrica.

A exploração cirúrgica de pacientes com suspeita de hérnia interna deve ser realizada sem demora. Decisão operatória duvidosa pode resultar no desenvolvimento de obstrução de alça fechada, um problema potencialmente devastador. Apesar de estudos complementares normais, laparoscopia diagnóstica é recomendada se os sintomas clínicos sugerirem hérnia interna. Todo o intestino delgado e todos os defeitos potenciais herniários deve ser cuidadosamente avaliada. Se hérnia é encontrada, a reparação envolve a redução dela e fechando do defeito. Defeitos restantes devem ser fechados, se eles já não tenham sido fechados.

Lise de aderências deve ser realizada se provocarem obstrução. É recomendada descompressão gástrica na presença de remanescente gástrico dilatado usando uma agulha longa ou colocação de um tubo de gastrostomia.

O estreitamento da jejunojejunostomia devido ao grampeamento incorreto geralmente requer a criação de uma nova enteroenterostomia proximal ao local da obstrução. Angulação da alça de Roux na jejunojejunostomia requer reposicionamento dela e colocação de uma sutura anti-obstrução.

A possibilidade de realizar abordagem laparoscópica para obstrução intestinal vai depender do grau de dilatação do intestino e o local da obstrução. Em caso de obstrução distal com concomitante dilatação intestinal grave, muitas vezes dificulta a entrada laparoscópica segura e pode necessitar de laparotomia.

Obstrução na alça de Roux devido ao edema da jejunojejunostomia ou gastrojejunostomia geralmente requer tratamento conservador que consiste em suspender a alimentação por via oral e a administração de fluidos

intravenosos. A nutrição parenteral total raramente é necessária porque este problema geralmente se resolve dentro de alguns dias. Obstrução do mesocólon transverso também é tipicamente tratado de forma conservadora.

A obstrução intestinal é complicação relativamente frequente após LRYGB. Fechamento de todos os defeitos do mesentério é altamente recomendado para prevenir hérnias internas. A abordagem antegástrica, antecólica, poderia reduzir a incidência de hérnias internas no defeito transmesocólico. O diagnóstico precoce e exploração cirúrgica em casos suspeitos é essencial para um bom resultado.

Incorreta reconstrução da alça em Roux

Esta complicação, apesar de ser rara, pode ser potencialmente devastador. Envolve a anastomose inadvertida da alça biliopancreática proximal do jejuno para a bolsa gástrica, em conjunto com um jejunojejunostomia deslocada. É chamado de construção Roux-O e dá origem a um ciclo cego (Figura 5). Embora pareça ser complicação atípica, raramente relatada na literatura, deve estar presente na mente cirurgiões porque pode ser facilmente evitada e, se ocorrer, apresenta desafios diagnósticos e grandemente aumenta a morbidade³.

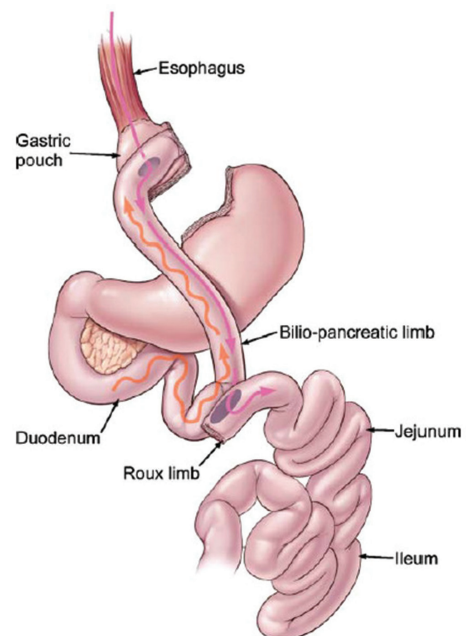


FIGURA 5 - Configuração de Roux-en-O: a alça biliopancreática é inadvertidamente anastomosada à bolsa gástrica; a linha ondulada representa o peristaltismo e refluxo de bile; a linha cheia representa o movimento do bolo alimentar³²

Pacientes com a configuração de Roux-en-O tipicamente se apresentam com dor abdominal, vômitos biliares, esofagite severa e desidratação. Isso ocorre imediatamente no pós-operatório. Geralmente há demora entre sintomas iniciais e o tempo em que o diagnóstico é determinado. Durante este período, o médico costuma pedir numerosos estudos de contraste radiológico e endoscopias, que geralmente não conseguem destacar qualquer doença importante. Em última análise, parece que só exame digital hepatobiliar com ácido iminodiacético é capaz de facilitar o diagnóstico da complicação com precisão, revelando refluxo rápido do marcador radioativo do duodeno para o esôfago. Em relatos sobre esta complicação, os pacientes tinham sido submetidos à repetidas intervenções operatórias, inúmeras complicações, internações prolongadas e grave atraso no início da ingestão oral³.

A melhor estratégia de tratamento é evitar a criação da anastomose em Roux-en-O na cirurgia inicial. A falta

de experiência cirúrgica com técnicas de cirurgia bariátrica pode ser o fator predisponente mais importante para esta complicação. Algumas dicas técnicas para evitar esta complicação são para fazer a alça biliopancreática não mais que 50 cm, possibilitando, assim, anastomose mais fácil com a bolsa gástrica. Além disso, a alça de Roux deve ser marcada com uma sutura, pedaço curto de Penrose ou clipe, logo após o ponto de secção do jejuno para facilitar a diferenciação entre ele e a alça biliopancreática. Finalmente, antes de fazer a jejunojejunostomia, a alça biliopancreática deve ser rastreada até o ligamento duodenojejunal para que a orientação adequada esteja garantida.

Se a detecção intra-operatória de Roux-en-O não foi feita e o paciente apresenta no pós-operatório sintomas suspeitos e pouca evidência radiográfica da situação, a digitalização hepatobiliar com ácido iminodiacético deve ser realizada antes da intervenção cirúrgica para ajudar no diagnóstico, porque a situação aberrante é às vezes difícil para ser detectada intra-operatoriamente em um abdômen hostil.

CONCLUSÃO

O conhecimento sobre as estratégias de como reduzir o risco e incidência das complicações deve ser adquirido ao longo do tempo, e cada cirurgião deve estar familiarizado com essas complicações, a fim de reconhecê-las precocemente e realizar a melhor intervenção.

REFERÊNCIAS

- Ahmed AR, Rickards G, Husain S, et al. Trends in internal hernia incidence after laparoscopic Roux-en-Y gastric bypass. *Obes Surg* 2007;17(12):1563-6
- Ahmed AR, Rickards G, Messing S, et al. Roux limb obstruction secondary to constriction at transverse mesocolon rent after laparoscopic Roux-en-Y gastric bypass. *Surg Obes Relat Dis* 2009;5(2):194-8.
- Baker MT, Lara MD, Kothari SN. Superior mesenteric artery syndrome after laparoscopic Roux-en-Y gastric bypass. *Surg Obes Relat Dis* 2006;2(6):667
- Behrns KE, Smith CD, Sarr MG. Prospective evaluation of gastric acid secretion and cobalamin absorption following gastric bypass for clinically severe obesity. *Dig Dis Sci* 1994;39(2):315-20
- Bertucci W, Yadegar J, Takahashi A, Alzahrani A, Frickel D, Tobin K, Kapur K, Namdari B, Dutson E, Gracia C, Mehran A.. Antecolic laparoscopic Roux-en-Y gastric bypass is not associated with higher complication rates. *Am Surg*. 2005; 71(9):735-7
- Blachar A, Federle MP (2002) Gastrointestinal complications of laparoscopic Roux-en-Y gastric bypass surgery in patients who are morbidly obese: findings on radiography and CT. *AJR Am J Roentgenol* 179:1437-1442
- Braley SC, Nguyen NT, Wolfe BM. Late gastrointestinal hemorrhage after gastric bypass. *Obes Surg* 2002;12(3):404-7.
- Brolin RE (1995) The antiobstruction stitch in stapled Roux-en-Y enteroenterostomy. *Am J Surg* 169:355-357
- Capella RF, Iannace VA, Capella JF. Bowel obstruction after open and laparoscopic gastric bypass surgery for morbid obesity. *J Am Coll Surg* 2006;203(3): 328-35.
- Carrasquilla C, English WJ, Esposito P, et al. Total stapled, total intra-abdominal (TSTI) laparoscopic Roux-en-Y gastric bypass: one leak in 1000 cases. *Obes Surg*. 2004;14(5):613-7.
- Champion JK, Williams M. Small bowel obstruction and internal hernias after laparoscopic Roux-en-Y gastric bypass. *Obes Surg* 2003;13(4):596-600.
- Edwards MA, Jones DB, Ellsmere J, Grinbaum R, Schneider BE. Anastomotic leak following antecolic versus retrocolic laparoscopic Roux-en-Y gastric bypass for morbid obesity. *Obes Surg*. 2007;17(3):292-7.
- Garza E Jr, Kuhn J, Arnold D, et al. Internal hernias after laparoscopic Roux-en-Y gastric bypass. *Am J Surg* 2004;188(6):796-800.
- Gonzalez R, Lin E, Venkatesh KR, et al. Gastrojejunostomy during laparoscopic gastric bypass: analysis of 3 techniques. *Arch Surg* 2003;138(2):181-4.
- Heneghan HM, Meron-Eldar S, Yenumula P, Rogula T, Brethauer SA, Schauer PR. Incidence and management of bleeding complications after gastric bypass surgery in the morbidly obese. *Surg Obes Relat Dis*. 2012 Nov-Dec;8(6):729-35.
- Higa KD, Boone KB, Ho T (2000) Complications of the laparoscopic Roux-en-Y gastric bypass: 1,040 patients—what have we learned? *Obes Surg* 10:509-513
- Higa KD, Ho T, Boone KB. Internal hernias after laparoscopic Roux-en-Y gastric bypass: incidence, treatment and prevention. *Obes Surg* 2003;13(3):350-4.
- Huang CS, Forse RA, Jacobson BC, et al. Endoscopic findings and their clinical correlations in patients with symptoms after gastric bypass surgery. *Gastrointest Endosc* 2003;58(6):859-66.
- Kravetz AJ, Reddy S, Murtaza G, et al. A comparative study of handsewn versus stapled gastrojejunal anastomosis in laparoscopic Roux-en-Y gastric bypass. *Surg Endosc* 2011;25:1287-92.
- Lewis CE, Jensen C, Tejirian T, et al. Early jejunojejunostomy obstruction after laparoscopic gastric bypass: case series and treatment algorithm. *Surg Obes Relat Dis* 2009;5(2):203-7.
- Lockhart M, Tessler FN, Canon CL, Smith J Kevin, Larrison MC, Fineberg NS, Roy BP, Clements RH (2007) Internal hernia after gastric bypass: sensitivity and specificity of seven CT signs with surgical correlation and controls. *AJR Am J Roentgenol* 188:745- 750
- Mason EE, Munns JR, Kealey GP, et al. Effect of gastric bypass on gastric secretion. 1977. *Surg Obes Relat Dis* 2005;1(2):155-60 [discussion: 161-2].
- Miller KA, Pump A. Use of bioabsorbable staple reinforcement material in gastric bypass: a prospective randomized clinical trial. *Surg Obes Relat Dis*. 2007;3(4): 417-21 [discussion: 422]
- Papasavas PK, Caushaj PF, McCormick JT, Quinlin RF, Hayetian FD, Maurer J, Kelly JJ, Gagne DJ (2003) Laparoscopic management of complications following laparoscopic Roux-en-Y gastric bypass for morbid obesity. *Surg Endosc* 17: 610- 614
- Papasavas PK, Gagne DJ, Donnelly PE, et al. Prevalence of Helicobacter pylori infection and value of preoperative testing and treatment in patients undergoing laparoscopic Roux-en-Y gastric bypass. *Surg Obes Relat Dis* 2008;4(3):383-8.
- Raman R, Raman B, Raman P, et al. Abnormal findings on routine upper GI series following laparoscopic Roux-en-Y gastric bypass. *Obes Surg* 2007;17(3):311-6.
- Ramos AC, Silva AC, Ramos MG, Canseco EG, Galvão-Neto Mdos P, Menezes Mde A, Galvão TD, Bastos EL. Simplified gastric bypass: 13 years of experience and 12,000 patients operated. *Arq Bras Cir Dig*. 2014;27 Suppl 1:2-8.
- Rogula T, Yenumula PR, Schauer PR. A complication of Roux-en-Y gastric bypass: intestinal obstruction. *Surg Endosc*. 2007 Nov;21(11):1914-8. Epub 2007 Sep 22.
- Schirmer B, Erenoglu C, Miller A. Flexible endoscopy in the management of patients undergoing Roux-en-Y gastric bypass. *Obes Surg* 2002;12:634-8.
- Schneider C, Cobb W, Scott J, Carbonell A, Myers K, Bour E. Rapid excess weight loss following laparoscopic gastric bypass leads to increased risk of internal hernia. *Surg Endosc*. 2011 May;25(5):1594-8. doi: 10.1007/s00464-010-1444-9. Epub 2010 Nov 12.
- Schweitzer MA, DeMaria EJ, Broderick TJ, Sugarman HJ (2000) Laparoscopic closure of mesenteric defects after Roux-en-Y gastric bypass. *J Laparoendosc Adv Surg Tech Part A* 10:173-175
- Sherman V, Dan AG, Lord JM, Chand B, Schauer PR. Complications of gastric bypass: avoiding the Roux-en-O configuration. *Obes Surg*. 2009 Aug;19(8):1190-4.
- Sugerman HJ. Gastric bypass surgery for severe obesity. *Semin Laparosc Surg* 2002;9(2):79-85.