

seguida por ressonância, fornece imagem mais definitiva. Marcadores moleculares não estão estabelecidos o suficiente para serem considerados como padrão de diagnóstico. Outros estudos são necessários para determinar qual abordagem é a melhor, respeitando-se a opinião do paciente.

## REFERÊNCIAS

- Woodward PJ, Sohaey R, Mezzetti TP. Endometriosis: radiologic-pathologic correlation. *Radiographics* 2001;21: 193-216.
- Horton JD, Dezee KJ, Ahnfeldt EP et al. Abdominal wall endometriosis: a surgeon's perspective and review of 445 cases. *Am J Surg.* 2008 Aug;196(2):207-12
- Erkan N, Hacıyanlı M, Sayhan H. Abdominal wall endometriomas. *Int J Gynaecol Obstet.* 2005 Apr;89(1):59-60.
- Gunes M, Kayikcioglu F, Ozturkoglu E. Incisional endometriosis after cesarean section, episiotomy and other gynecologic procedures. *J Obstet Gynaecol Res.* 2005 Oct;31(5):471-5.
- Calò PG, Ambu R, Medas F et al. Rectus abdominis muscle endometriosis Report of two cases and review of the literature. *Ann Ital Chir.* 2012 Jun 20.
- Amato M, Levitt R. Abdominal wall endometrioma: CT findings. *J Comput Assist Tomogr.* 1984 Dec;8(6):1213-4.
- Giannella L, La Marca A, Ternelli G. et al. Rectus abdominis muscle endometriosis: case report and review of the literature. *J Obstet Gynaecol Res.* 2010 Aug;36(4):902-6
- Bumpers HL, Butler KL, Best IM. Endometrioma of the abdominal wall. *Am J Obstet Gynecol.* 2002 Dec;187(6):1709-10.
- Luisi S, Gabbanini M, Sollazzi S. Surgical scar endometriosis after Cesarean section: a case report. *Gynecol Endocrinol.* 2006 May;22(15):284-5
- Lermann J, Mueller A, Körber F. Evaluation of high-sensitivity C-reactive protein in comparison with C-reactive protein as biochemical serum markers in women with endometriosis. *Fertil Steril.* 2010 May 1;93(7):2125-9.
- Lemos NA, Arbo E, Scalco R. Decreased anti-Müllerian hormone and altered ovarian follicular cohort in infertile patients with mild/minimal endometriosis. *Fertil Steril.* 2008 May;89(5):1064-8.
- Florio P, Reis FM, Torres PB. High serum follistatin levels in women with ovarian endometriosis. *Hum Reprod.* 2009 Oct;24(10):2600-6
- Miller WB Jr, Melson GL. Abdominal wall endometrioma. *AJR Am J Roentgenol.* 1979 Mar;132(3):467-8.
- Aleem F, Pennisi J, Zeitoun K. The role of color Doppler in diagnosis of endometriomas. *Ultrasound Obstet Gynecol.* 1995 Jan;5(1):51-4.
- Koger KE, Shatney CH, Hodge K. Surgical scar endometrioma. *Surg Gynecol Obstet.* 1993 Sep;177(3):243-6.

ABCDDV/1066

ABCD Arq Bras Cir Dig  
2014;27(4):306

Carta ao Editor

DOI: <http://dx.doi.org/10.1590/S0102-67202014000400020>

## EXCIÇÃO LOCAL DE ADENOMA DE PÁPILA EM PACIENTE COM RISCO CIRÚRGICO ELEVADO PARA DUODENOPANCREATECTOMIA

*Local excision of papillary adenoma in patients with high surgical risk for pancreaticoduodenectomy*

Alexandra Mano **ALMEIDA**, Gustavo Rêgo **COELHO**, Rodrigo Martins Paiva **SALES**, José Huygens Parente **GARCIA**

Trabalho realizado no Hospital Universitário Walter Cantídio, Faculdade de Medicina, Universidade Federal do Ceará, Fortaleza, CE, Brasil

Correspondência:  
Alexandra Mano Almeida  
E-mail: [alexandra\\_mano@yahoo.com](mailto:alexandra_mano@yahoo.com)

Fonte de financiamento: não há  
Conflito de interesses: não há

Recebido para publicação: 19/09/2013  
Aceito para publicação: 19/08/2014

## INTRODUÇÃO

Os tumores benignos da ampola hepatoduodenal são raros e com poucos casos relatados na literatura mundial. Dentre estes tumores já foram descritos os adenomas, lipomas, hemangiomas, carcinóides e leiomiomas. O adenoma viloso permanece como o mais frequente<sup>2,5</sup>. Estudos de necropsia demonstraram incidência de 0,04-0,12%, sendo por isto raramente lembrado no diagnóstico diferencial das lesões periampulares<sup>2</sup>.

O adenoma dessa ampola acomete com maior frequência mulheres na faixa etária entre a 5ª e a 7ª décadas, estando muitas vezes associado à polipose colônica. Inicialmente, o paciente pode apresentar-se assintomático e os achados clínicos começam a surgir com o crescimento do tumor<sup>2,5</sup>. Os sintomas mais comuns são a dor tipo cólica biliar e sangramento gastrointestinal; em alguns casos, pode haver pancreatite e icterícia obstrutiva<sup>2</sup>. O diagnóstico é histopatológico da lesão obtido por endoscopia digestiva alta com visão da papila duodenal e sempre deve ser realizada colonoscopia para a identificação de polipose adenomatosa colônica.

Alguns autores<sup>2,3,5</sup> acreditam na existência de caráter pré-maligno, considerando que a degeneração maligna ocorre em 30-40% dos casos. Devido a esse potencial o tratamento é ainda controverso, havendo inúmeras discussões sobre a melhor conduta - se endoscópica, se cirúrgica com excisão local transduodenal ou duodenopancreatectomia.

## RELATO DE CASO

Mulher de 77 anos foi admitida no Serviço de Cirurgia Geral e do Aparelho Digestivo do Hospital Universitário Walter Cantídio, Fortaleza, CE, Brasil com história de a três meses ter apresentado dor abdominal em epigástrico, em peso, sem irradiação e não associada com outros sintomas. Negava perda de peso, alteração do hábito intestinal, hiporexia ou icterícia. Ao exame, estava com bom estado geral, normocorada, hidratada, orientada e sinais vitais normais. Ausculta cardíaca, pulmonar e exame abdominal estavam sem alterações. Era portadora de hipertensão arterial sistêmica, diabetes melito tipo 2 e dislipidemia em uso regular de medicações.

A investigação laboratorial mostrava níveis séricos de transaminases e bilirrubinas normais. A endoscopia digestiva alta visualizou lesão polipóide em papila duodenal, medindo cerca de 5 cm, que foi biopsiada em sete sítios diferentes. O histopatológico foi compatível com adenoma tubuloviloso com displasia de baixo grau. A ultrassonografia abdominal mostrou vesícula biliar e colédoco normais e vias biliares sem dilatação. Tomografia computadorizada do abdome não mostrou alterações. Colonoscopia foi normal, não sendo evidenciada nenhuma outra lesão polipóide.

Foi indicada laparotomia com o objetivo de ressecção local transduodenal do tumor (ampolectomia); porém, com todo o suporte pré-operatório para possível duodenopancreatectomia. No ato cirúrgico, após duodenotomia, foi observada lesão polipóide de aproximadamente 6 cm na papila duodenal maior (Figura 1).

Realizou-se exérese completa da lesão com fixação do ducto de pancreático principal e colédoco com fio absorvível sintético. O tumor foi encaminhado para biópsia de congelação, cujo resultado foi adenoma tubuloviloso com displasia de alto grau. Procedeu-se ampolectomia sem intercorrências. Foi realizada cateterização com boa visualização do colédoco terminal e ducto pancreático principal (Figura 2)

## DISCUSSÃO

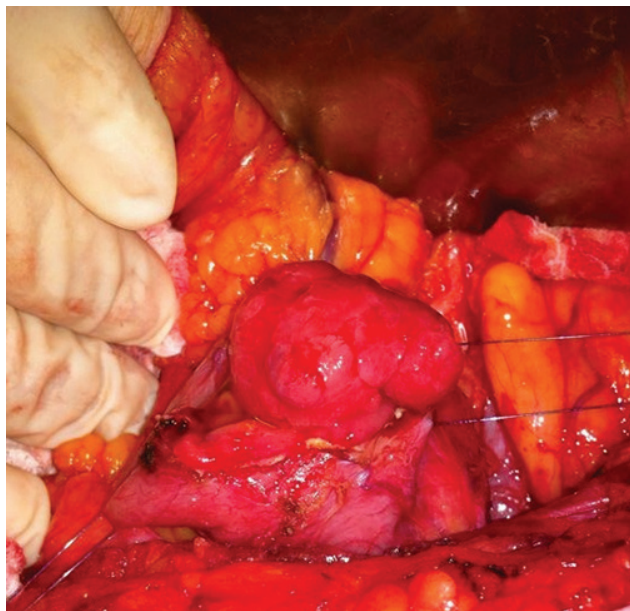


FIGURA 1 – Visualização transduodenal da lesão polipóide da papila duodenal maior

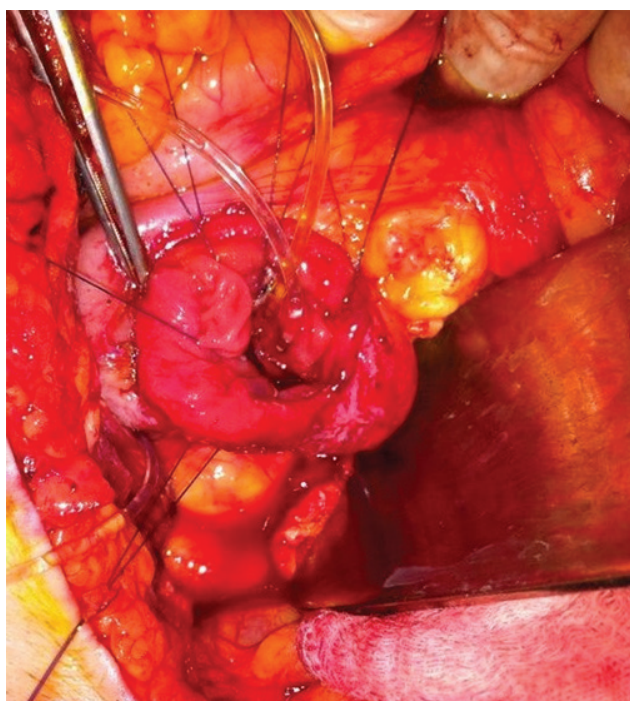


FIGURA 2 – Cateterização do colédoco terminal com saída de bile e do ducto pancreático principal com saída de secreção pancreática

Com a lesão ressecada foi preciso reconstruir a falha deixada. A parede superior do ducto pancreático foi suturada à parede inferior do ducto biliar com pontos interrompidos em fio absorvível sintético, assim formando um canal comum. O duodeno e a "neoampola" foram unidos com pontos separados de fio absorvível sintético 4-0 para criar anastomose de mucosa à mucosa dos ductos com a parede duodenal. Seguiu-se então duodenorrafia com pontos separados de seda 3-0. No pós-operatório, a paciente evoluiu clinicamente estável, com parâmetros fisiológicos e boa aceitação da dieta. Recebeu alta hospitalar no 6º dia de pós-operatório. No 6º mês de seguimento ela encontra-se assintomática. O histopatológico definitivo da peça cirúrgica foi de adenoma tubuloviloso com displasia de alto grau e margens cirúrgicas livres. Realizou endoscopia digestiva que mostrou apenas cicatriz cirúrgica da papila duodenal maior sem recidiva tumoral.

Os tumores benignos da papila duodenal maior apresentam incidência muito baixa e por isso dificilmente entram no diagnóstico diferencial de icterícia por doenças periampulares. A maioria dos pacientes encontra-se assintomática e desenvolve sintomas de cólica biliar, hemorragia digestiva ou icterícia de acordo com o crescimento tumoral<sup>2,3,5</sup>. A paciente do caso queixava-se de dor em abdome superior, porém em nenhum momento apresentou-se icterica. O diagnóstico foi confirmado com o histopatológico obtido por endoscopia.

O tratamento dos tumores benignos da papila é ainda bastante controverso. Não se tem consenso na literatura sobre a sua melhor abordagem<sup>1,3,5</sup>. A adequada ao paciente deve ser muito bem discutida, pois se sabe que há risco de degeneração maligna em cerca de 30-40%. Neste caso, pacientes submetidos ao tratamento endoscópico ou tratamento cirúrgico com ressecção local devem ser bem acompanhados no ambulatório para que as recidivas sejam detectadas precocemente<sup>2,3,5</sup>.

A maior probabilidade de transformação maligna depende de alguns fatores: tamanho; tumores vilosos; tumores multicêntricos; e as lesões localizadas na ampola, mais propensas à malignização do que as no duodeno e intestino delgado<sup>2</sup>. Alguns adenomas pequenos (<1 cm) podem ser removidos endoscopicamente com implante de stent no orifício dos ductos biliar e pancreático para permitir a resolução sem estenose. As opções endoscópicas para ressecção destas lesões incluem papilectomia ou ampulectomia com snare e ablação térmica com laser, coagulação com plasma de argônio e eletrocirurgia. São necessários quatro critérios para elegibilidade à papilectomia endoscópica: a lesão precisa ter menos de 4 cm; não haver aspecto endoscópico de malignidade (margem regular, ausência de ulceração e consistência mole); mínimo de seis biópsias confirmando histologia benigna; e ausência de invasão intraductal por ultrassonografia endoscópica<sup>3,5</sup>. Porém, a ressecção endoscópica apresenta taxa de recidiva de até 30% e costumam ser necessárias múltiplas tentativas antes de se completar a erradicação do tumor. Foi relatada também morbidade de cerca de 20%, incluindo pancreatite e perfuração duodenal<sup>5</sup>.

As opções cirúrgicas para tumores ampulares incluem excisão local transduodenal ou duodenopancreatectomia. No caso dos adenomas vilosos, o risco de malignização e a perda da oportunidade de cura devem ser pesados contra as complicações de duodenopancreatectomia<sup>1,2,3,5</sup>. A taxa de mortalidade dela em centros especializados fica entre 2-3%. Apesar da baixa mortalidade, a incidência de complicações pós-operatórias permanece alta. No hospital John Hopkins, Yeo *et al.*<sup>4</sup> mostrou que em 650 duodenopancreatectomias consecutivas, a mortalidade foi de 1,4%. As três complicações mais comuns foram retardo do esvaziamento gástrico em 19%, fístula pancreática em 14% e infecção de ferida cirúrgica em 10%. Essas afecções ainda aumentam significativamente o tempo de hospitalização, bem como os custos hospitalares<sup>3,4,5</sup>.

Mesmo com tanta discussão acerca da melhor abordagem cirúrgica, sabe-se que a maioria dos cirurgiões concorda que os pacientes devem ter suporte pré-operatório para duodenopancreatectomia<sup>5</sup>. Se forem tomadas cautelas, a excisão local transduodenal pode ser bom tratamento para esses tumores<sup>2,5</sup>. Depois da ressecção local deve-se realizar endoscopia de controle seis a 12 meses após para avaliar recidiva local. Pacientes que apresentam pancreatite ou icterícia meses ou anos após a excisão local devem ser submetidos à endoscopia com colangiopancreatografia retrógrada endoscópica devido à grande suspeita de recidiva<sup>1,5</sup>.

Na paciente em questão, optou-se em realizar a ressecção cirúrgica local com ampolectomia, pois tinha tumor >4 cm compatível com adenoma viloso, a biópsia de congelação confirmou a natureza benigna e clinicamente ela tinha comorbidades com risco cirúrgico elevado.

## REFERÊNCIAS

1. COELHO, Júlio Cezar Uili. APARELHO DIGESTIVO – CLÍNICA E CIRURGIA. 3rd edition. Atheneu.
2. WIEDERKEHR, Julio Cesar. COELHO, Julio Cezar Uili. SIGWALT, Marcos Fabiano. NASSIF, Aissar Eduardo. Adenoma viloso da ampola de Vater. Revista do Colégio Brasileiro de Cirurgiões. Volume XXV. Número 6.
3. YEO, Charles. DEMPSEY, Daniel. KLEIN, Andrew. PEMBERTON, John. PETERS, Jeffrey. SHACKELFORD'S SURGERY OF THE ALIMENTARY TRACT. 2007. 6th edition.
4. YEO, CJ. CAMERON, JL. Six hundred fifty consecutive pancreaticoduodenectomies in the 1990s: pathology, complications, and outcomes. Ann Surg 1997; Sep; 226(3): 248-57.
5. ZINNER, Michael. ASHLEY, Stanley. MAINGOT – Abdominal Surgery. 2011. 11th edition.

ABCDDV/1067

ABCD Arq Bras Cir Dig  
2014;27(4):308

Carta ao Editor

DOI: <http://dx.doi.org/10.1590/S0102-67202014000400021>

## ORIGEM ATÍPICA DA ARTÉRIA HEPÁTICA COMUM

*Atypical origin of the common hepatic artery*

Guido Vieira **GOMES**, Carlos Augusto Cáceres **ENCINA**,  
Felipe Borelli del **GUERRA**, Guilherme Napoleão **LIRA**, João

Luiz Itagiba **FONSECA**, Junio Pereira **PARDINS**

Trabalho realizado na Universidade Federal da Grande Dourados,  
Dourados, MS, Brasil

Fonte de financiamento: não há  
Conflito de interesses: não há

Correspondência:

Felipe Borelli Del Guerra  
E-mail: [borelli\\_beserker@hotmail.com](mailto:borelli_beserker@hotmail.com)

Recebido para publicação: 29/08/2013  
Aceito para publicação: 21/08/2014

## INTRODUÇÃO

As variações anatômicas da artéria hepática são comumente encontradas durante exames radiológicos e operações abdominais<sup>1,8</sup>. Estima-se que o índice de variação atinja até 45% da população<sup>8</sup>. Prevalência tão significativa confere a esse tipo de variação grande importância médica, e justifica o cirurgião conhecê-la para evitar lesões iatrogênicas.

O esquema arterial habitual é a artéria hepática comum ascender do tronco celíaco<sup>8</sup>; contudo, por variações embriológicas esse arranjo pode mudar. Essas variações, da mais para a menos prevalente, são: 1) a artéria hepática direita ascender da artéria mesentérica superior; 2) a artéria hepática esquerda ascender da artéria gástrica esquerda; 3) os dois fatos ocorrerem simultaneamente; e 4) a artéria hepática comum ascender da artéria mesentérica superior.

Neste artigo, é relatada ocorrência da última situação. De acordo com a literatura pesquisada, não há consenso quanto ao critério de designação dessa variação. Por isso, ela pode ser descrita de duas maneiras: considerar que se trata de um tronco hepatomesentérico - de onde se originam

a artéria mesentérica superior e artéria hepática comum -, ou pode-se dizer que a artéria hepática comum surge como ramo da artéria mesentérica superior.

O objetivo deste trabalho é apresentar um caso e ressaltar as prevalências das posições anômalas das artérias hepáticas e suas possíveis implicações.

## RELATO DO CASO

Foi observado em um cadáver masculino artéria hepática comum originando-se da artéria mesentérica superior, situada 3,5 cm inferolateralmente ao tronco celíaco, formando um tronco hepatomesentérico. Os demais ramos do tronco celíaco eram habituais e exibiam o trajeto típico (Figura 1).

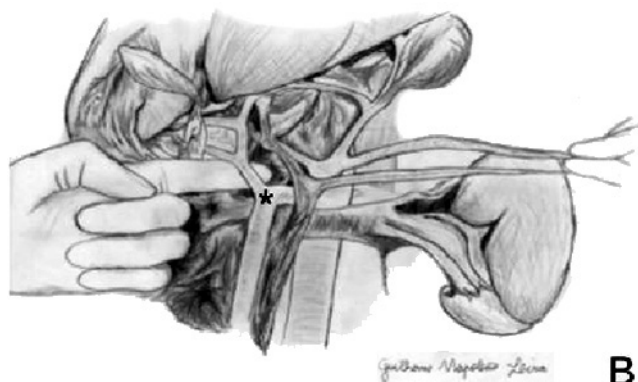
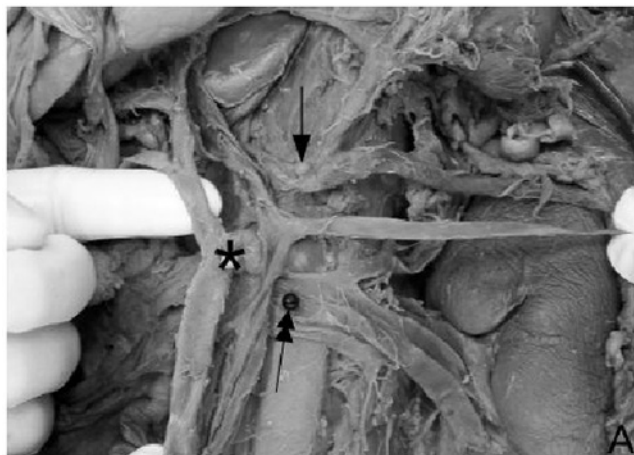


FIGURA 1 - A) fotografia da cavidade abdominal do cadáver com alguns vasos em evidência: veia renal esquerda (seta dupla), tronco celíaco (seta simples) e o tronco hepatomesentérico (assinalado por \*); B) ilustração da mesma foto, com destaque para o tronco hepatomesentérico (assinalado por \*).

## DISCUSSÃO

Variações da artéria hepática têm base embriológica<sup>10</sup>. Durante o desenvolvimento intra-uterino, há a formação de quatro vasos esplâncnicos ventrais, conectados por uma anastomose ventral longitudinal. Com a maturação destes, as duas raízes centrais degeneram. Assim, a primeira e a quarta raízes, que formarão respectivamente o tronco celíaco e a artéria mesentérica superior, permanecem anastomosadas. Se a separação entre elas ocorre em nível diferente da normal, qualquer vaso do tronco celíaco pode ser deslocado para artéria mesentérica superior. Tal situação é exibida no relato de caso: com a separação anômala das raízes houve a formação de um tronco hepatomesentérico e outro gastroesplênico.